Miringoplastia

C Dubreuil

© 2000, Editions Scientifiques et Médicales Elsevier SAS, París. Todos los derechos reservados.

Introducción

El injerto de tímpano o miringoplastia es la operación más frecuente en otología y constituye el toque final de la mayoría de las intervenciones otológicas que tratan una otitis crónica. Si bien esta operación puede ser considerada a primera vista como una verdadera cirugía estética y puede parecer banal y estandarizada, no hay que olvidar que entra casi siempre en el contexto de secuelas postinflamatorias y que la misión del cirujano no sólo consiste en restituir una membrana sólida a corto plazo.

La membrana timpánica debe mantener sus cualidades mecánicas para permitir una correcta audición. Los resultados anatómicos y funcionales deben ser evaluados a largo plazo. Sin embargo, a menudo es difícil aprehender precisamente en el momento de la indicación quirúrgica todos los factores inmunológicos y tubáricos que condicionarán la evolución del oído operado.

Es por ello que no existe una miringoplastia simple estándar a la que el paciente debe adaptarse.

La dificultad reside tanto en el acto técnico y la formación del cirujano como en la capacidad de definir una indicación o una contraindicación a la miringoplastia.

Entre el diagnóstico clínico de una perforación y el seguimiento del postoperatorio de una miringoplastia, el razonamiento del cirujano debe pasar por una serie de etapas indispensables para el éxito de la operación.

— La anamnesis y el examen clínico constituyen la base de cualquier reflexión:

— el examen otológico debe recaer sobre el aspecto del conducto auditivo externo, el tamaño, la situación de la perforación, el aspecto del fondo de la caja y la función tubárica. Debe ser completado con un examen audiométrico;

— el examen ORL rinosinusial faríngeo permite comprobar la ausencia de contraindicaciones temporales o definitivas, tales como una alergia estacional, una sinusitis aguda o la infección de las vegetaciones adenoideas.

— La información del enfermo depende del examen clínico y se referirá a:

— el desarrollo de la operación, la anestesia, la vía de acceso quirúrgico y el material utilizado;

— los resultados anatómicos y funcionales esperados según las lesiones observadas;

— el postoperatorio, la vigilancia, las recomendaciones a seguir y las posibles complicaciones.

— La realización técnica propiamente dicha no debe ser preestablecida, sino adaptada a cada enfermo.

— El seguimiento a largo plazo es indispensable y no debe satisfacerse con los resultados inmediatos. Debe recaer no sólo sobre el aspecto estético sino también sobre el aspecto funcional audiométrico, que depende de múltiples factores, como la función tubotimpánica y los factores inflamatorios, infecciosos e inmunológicos.

La miringoplastia no se limita entonces a la descripción de una vía de acceso y a la colocación de un injerto.

Debe ser obligatoriamente un acto medicoquirúrgico en el que la reflexión y, en particular, la indicación quirúrgica, fruto generalmente de la experiencia transmitida o adquirida, sigue siendo actualmente el elemento primordial, mientras no se controlen perfectamente los factores inflamatorios, infecciosos, inmunológicos y mecánicos (presión) que rigen la cavidad tubo-tímpano-mastoidea.

Generalidades

OTOSCOPIA

La otoscopia es la base del diagnóstico y de la indicación terapéutica.

Se fundamenta en el examen al microscopio, que no sólo aumenta la membrana timpánica, sino que además libera las dos manos del examinador, permitiéndole limpiar, aspirar, palpar el conducto auditivo externo e incluso el fondo de la caja.

La utilización de un otoendoscopio de 4 mm de diámetro o de 2,7 mm de diámetro, con visión directa, a 30º, o de gran ángulo «panview», puede resultar indispensable en caso de perforación marginal o de bolsa de retracción, para detectar cualquier epidermización o, en caso de perforación anterior oculta por una procidencia de la pared anterior del conducto auditivo externo, para determinar el tamaño de esta última y el aspecto del rodete de Gerlach.

Sea lo que fuere, el examen otoscópico del oído contralateral al oído patológico es también importante, dado que permite verificar su normalidad o descubrir un eventual estado patológico latente o patente.

Cuando el oído contralateral está sano, sirve de referencia para apreciar el estado inmunológico tubotimpánico. Cuando es patológico, tanto desde el punto de vista anatómico como funcional, puede influir en la indicación terapéutica.

El examen del conducto auditivo externo al microscopio es de capital importancia. Permite apreciar:

Christian Dubreuil : *Professeur à l'université de Lyon-I.*
Service d'oto-rhino-laryngologie et de chirurgie cervicofaciale, centre hospitalier Lyon Sud, 69310 Pierre-Bénite.

— el diámetro;
— la procidencia de la pared anterior del conducto auditivo externo, que permitirá prever la vía de acceso quirúrgico;
— una otitis externa clínica mantenida por una supuración timpánica, que será una contraindicación temporal pero absoluta de la timpanoplastia.

En caso de perforación

Es necesario realizar un estudio de la lesión en el tímpano, la caja y su contenido, y en la trompa de Eustaquio. De una manera general, cualquiera que sea el aspecto de la perforación, una supuración patente de la cavidad timpánica es una contraindicación temporal del injerto de tímpano.

Perforación no marginal

Cualquiera que sea su tamaño, está separada del marco timpánico óseo por el rodete de Gerlach, que está intacto.

Perforación marginal

Se asienta en la periferia del tímpano, yuxtapuesta al hueso timpánico. La epidermis del conducto auditivo externo se continúa con la mucosa de la caja. Estas perforaciones conllevan un riesgo de evolución potencial hacia un colesteatoma.

Tamaño de la perforación

Importa poco en el acto quirúrgico. Sólo cuenta la localización, que determinará la vía de abordaje, en función de la facilidad de acceso.

Las perforaciones totales y anteriores, con ángulo timpanomeatal anterior muy cerrado, son las más difíciles de reparar.

Examen de los bordes

El examen de los bordes de la perforación es de gran importancia: la separación entre la epidermis y la mucosa puede localizarse en el borde libre de la perforación y también en la cara externa o interna de ésta [33, 5].

Este último caso es difícil de evaluar en el examen otoscópico (utilización de un otoendoscopio fino).

Siempre hay que tener esto en cuenta y resecar un repliegue de «seguridad», circunferencial, durante la preparación del lecho del injerto. La presencia en particular de una timpanoesclerosis hace que esta probabilidad sea más frecuente [14].

Examen del tímpano restante

La presencia de restos timpánicos extensos, de una timpanoesclerosis, de un rodete de Gerlach intacto o ausente (en particular en la parte anterior del tímpano en caso de reintervención de timpanoplastia), de un martillo más o menos verticalizado, dictarán la manera de colocar el injerto, lateralmente o medialmente con respecto a los restos timpánicos y osiculares, según la costumbre del cirujano.

Clasificación del estado de la mucosa

Según Calvet [22], el estado de la mucosa puede clasificarse en cuatro grados:
— 1: mucosa normal;
— 2: mucosa hipervascularizada exudativa;
— 3: mucosa engrosada hiperémica;
— 4: mucosa polipoide yuxtapuesta a la membrana timpánica.

Estos dos últimos grados son una contraindicación temporal para una miringoplastia.

En caso de oído exudativo, es necesario distinguir el oído simple húmedo «wet ear», con un discreto derrame seroso inflamatorio, del oído supurado verdadero, que debe hacer diferir la intervención quirúrgica.

Evaluación del estado de la cadena osicular

En caso de perforación posterior o total, esta evaluación puede llevarse a cabo mediante la simple exploración al microscopio o al otoendoscopio. En los demás casos, sólo el audiograma permite diagnosticar una lesión de la cadena, si la sordera presente es más importante de lo que corresponde al tamaño de la perforación (superior o igual a 40 decibelios de pérdida).

Evaluación de la función tubárica

La evaluación de esta función es especialmente difícil de realizar durante una simple consulta.

En efecto, la mayoría de estas perforaciones se originan en una disfunción tubárica; la persistencia de esta disfunción puede comprometer el resultado quirúrgico.

Algunos datos otoscópicos sugieren una alteración del funcionamiento tubárico: la localización anteroinferior o central de la perforación, la constatación de una bolsa de retracción localizada en la membrana timpánica o en el oído opuesto, el descubrimiento de material viscoso en la región tubárica y el aspecto del oído contralateral.

Si se observa una obstrucción o un defecto de cierre tubárico [30] es preciso realizar una manometría tubárica, que precisará las capacidades de apertura durante la respiración en reposo o forzada, y durante la deglución y la aspiración por la nariz.

Las maniobras de otoinsuflación, tales como las maniobras de Valsalva, Frenzel o Politzer, o la prueba de Toynbee (deglución con la nariz cerrada) pueden, a veces, permitir oír un ruido aéreo si la trompa es permeable. Pero estas pruebas son a menudo mal realizadas por el paciente y carecen de valor cuando son negativos.

La manometría tubárica (Holmquist) es la exploración de la permeabilidad tubárica en las dos direcciones. Es la prueba más frecuentemente realizada en caso de perforación. Se realiza por medio de maniobras de depresión e hiperpresión en el conducto auditivo externo, asociada a maniobras de deglución. Se registra la presión residual en el transcurso de estas maniobras.

Existen casos de trompas impermeables en los que las presiones no se modifican.

En caso de trompas abiertas, no pueden mantenerse presiones por encima o por debajo de cero.

La sonotubometría es poco utilizada en la práctica. En esta prueba, se coloca un microemisor en la nariz y se capta el sonido con un receptor situado en el conducto auditivo externo. El sonido debe aumentar durante la deglución si la trompa es permeable.

Aspectos particulares

Algunas causas dan al cuadro otoscópico un aspecto particular.

Heridas por objeto duro (alfiler, cerilla)

Producen perforaciones en el cuadrante posterosuperior, lineares u ovaladas, a las que pueden asociarse lesiones osiculares o cocleares mayores.

Blasts auriculares (explosión, bofetada)

Producen un desgarro más o menos ancho, con inversion de los colgajos epidérmicos.

Quemaduras timpánicas (por chispa de soldadura)

Producen lesiones del conducto auditivo externo, perforación timpánica y lesiones mucosas de la caja.

■ *Diferentes aspectos otoscópicos que necesitan un injerto de tímpano, fuera de toda perforación*

Bolsas de retracción

Se las puede clasificar en:

— no peligrosas, no marginales, autolimpiantes y despegables;

— peligrosas, marginales, disqueratósicas, fijadas al plano óseo subyacente (huesecillo o caja).

Estos dos casos plantean la alternativa entre una abstención y un injerto timpánico, después de preparación médica tubotimpánica.

Otitis adhesiva [6, 8, 19, 44]

El tímpano está desestructurado, con desaparición de la capa fibrosa media. Está adosado directamente a las estructuras óseas subyacentes. Este tímpano, que ha perdido todas sus cualidades funcionales vibratorias, debe ser generalmente reparado: resección homoinjerto [33] o resección xenoinjerto [56].

Timpanoesclerosis o depósito calcáreo en la capa conjuntiva timpánica

Puede ser asintomática. Cuando se trata de una verdadera petrificación timpánica, existe una alteración funcional importante; el tratamiento quirúrgico consiste en la resección del tímpano timpanoesclerótico y el injerto de tímpano.

EL OÍDO Y SU ENTORNO

La miringoplastia es una operación con fines puramente funcionales; el objetivo de los exámenes complementarios de la otoscopia es valorar los diferentes elementos que permitirán proponer o no una indicación quirúrgica y evaluar el pronóstico anatómico y funcional de esta cirugía.

El funcionamiento nasofaringotubárico debe ser valorado antes de cualquier injerto timpánico.

■ *Anamnesis*

La anamnesis es el elemento básico que busca la existencia de un terreno atópico o de episodios infecciosos rinosinusales recientes o repetitivos. Junto con la otoscopia, permitirá valorar mejor al paciente y proponer la eventual indicación quirúrgica.

Sería muy perjudicial para el futuro anatómico y funcional del tímpano injertado dejar evolucionar una poliposis nasal o una sinusitis. Por esta razón, la rinitis crónica debe ser el objeto de un estudio infeccioso y alergológico. Cuando se trata de una rinitis por gramíneas la miringoplastia está contraindicada en temporada de polinización.

Sinusitis

Toda sinusitis impone un estudio: sinusitis unilateral (búsqueda de una causa local, dentaria, desviación de tabique, anomalía del meato medio), solicitando si fuera necesario una tomografía computarizada.

Poliposis nasal

Toda poliposis nasal debe ser objeto de un estudio y un tratamiento adecuado antes de proceder a una cirugía otológica.

Dejar evolucionar focos infecciosos inflamatorios en contacto con el orificio tubárico puede comprometer a corto plazo el resultado funcional y anatómico de una miringoplastia.

Rinofaringitis crónica y subaguda del niño, vegetaciones adenoideas

Constituyen la dificultad esencial para proponer la indicación de un injerto de tímpano en el niño a partir de los 7 u 8 años de edad. El injerto no es urgente y, en caso de perforación bilateral con molestia funcional y escolar importante, siempre es posible prescribir un audífono temporal. Deben ponerse en práctica todos los medios médicos para tratar esta fragilidad rinofaringotubárica: extirpación de las vegetaciones, desinfección rinofaríngea, prescripción de inmunoestimulantes, tratamiento con azufre, crenoterapia.

Estado inmunitario de un niño o de un adulto

Debe ser estudiado en algunos casos: otorrea recidivante o crónica, acompañada de episodios infecciosos rinofaríngeos, o cuando se trate de estados infecciosos latentes repetitivos, sobre todo en período estival. Se realiza:

— la búsqueda de un terreno atópico;

— la fórmula sanguínea;

— la determinación de la ferritina y del hierro sérico;

— la inmunoelectroforesis de las proteínas sanguíneas con determinación ponderal en caso de déficit de IgG2 o IgG4;

— la búsqueda de trastornos biológicos, como una prediabetes o una diabetes;

— la búsqueda de una mucoviscidosis;

— la búsqueda de una inmovilidad ciliar.

En el adulto, ciertos factores, como el tabaquismo, alteran profundamente el funcionamiento nasotubárico y pulmonar.

■ *Audiometría*

Después de la anamnesis y del examen clínico del paciente, la segunda etapa para evaluar la molestia funcional consiste en la realización de una audiometría tonal, vocal, con ensordecimiento del oído sano, y el control de toda audiometría con el Weber audiométrico.

Esta audiometría, de una aparente simplicidad, no debe hacer que se ignoren las curvas fantasmas por cofosis en caso de ensordecimiento incorrecto.

Toda laberintización ipsolateral o contralateral más o menos grave deberá hacer que la decisión quirúrgica y el acto quirúrgico sean particularmente prudentes.

■ *Estudio radiológico del oído medio*

La *radiografía de Schüller*, la mayoría de las veces comparativa, permite estudiar las células mastoideas, su morfología y su transparencia. Una buena neumatización permitirá conformarse con un injerto de tímpano simple, eventualmente sin control antral, mientras que una apófisis mastoides eburnada, incitará a practicar una antrotomía.

Esta última se realizará sobre todo si la mucosa de la caja timpánica no es ortoplásica. La radiografía de Schüller tiene también la ventaja de mostrar una eventual procidencia del seno lateral o de la meninge.

La tomografía computarizada del oído medio, en posición axial y coronal, da muchos mejores resultados. Está indicada esencialmente en los oídos que han presentado una secreción crónica, en los que la desecación ha sido particularmente larga. Este examen informa sobre el estado de la trompa de Eustaquio, la caja timpánica y las cavidades mastoideas. En caso de duda sobre una patología rinosinusal crónica posterior etmoidal o esfenoidal, las imágenes tomográficas permiten estudiar con precisión esta región.

MATERIALES DE INJERTO

La terminología que más se utiliza actualmente para definir los diferentes términos de trasplantes es la siguiente:
— autoinjertos: aponeurosis, pericondrio, cartílago;
— isoinjertos: trasplantes entre gemelos monocigóticos;
— aloinjertos, llamados antiguamente homoinjertos: tímpano, huesecillos, aponeurosis;
— xenoinjertos: vena bovina, huesecillos o cartílago de otra especie.

■ *Autoinjertos*

Aponeurosis temporal (Heermann, 1958 [25]) o fascia temporalis

Desde 1960 numerosos trabajos confirman el valor excepcional de este material para el injerto timpánico, debido a:
— su disponibilidad;
— su accesibilidad;
— su fiabilidad;
— su resistencia a la anoxia.

Se extrae muy fácilmente por las vías de acceso quirúrgico supraauricular y retroauricular, o por una incisión supraauricular.

Cuando el plano aponeurótico no está disponible (extracción de injerto precedente), se puede utilizar el plano aponeurótico situado por debajo del músculo temporal.

El injerto debe ser lo más fino posible, sin remanentes musculares temporales. Puede ser aplastado y luego secado antes de ser recortado al tamaño deseado. Debe ser ligeramente humedecido en el momento de colocarlo. Es fácil extenderlo sobre las paredes del conducto y alrededor del mango del martillo. También se le puede dar forma troncocónica con un molde de Perkins.

Cuando el injerto está muy húmedo, pierde su rigidez y puede lateralizarse debido a un sangrado en la caja o a gases anestésicos, o al contrario, medializarse y retraerse.

Este injerto constituye un armazón proteico ideal sobre el cual se realiza fácilmente la epidermización a partir de los bordes de la perforación [45, 52]. El injerto no induce mecanismos inmunitarios de rechazo, dado que no tiene poder antigénico. Progresivamente, su trama proteica se integrará en el neotímpano.

Pericondrio del trago o de la concha

Fue utilizado por primera vez por Goodhill [24] en 1964.

Muchos estudios (como el de Nitsche en 1986) han mostrado la excelente calidad de los resultados con este tipo de injerto: un 96,5 % de cierre timpánico.

Los resultados son idénticos a los obtenidos con la aponeurosis temporal [5, 7, 16, 25, 55].

No obstante, este material parece más rígido y no se retrae. Su estructura, formada por fibras de colágeno pluridireccionales, fibras elásticas, es homogénea, sin punto de fragilidad.

Es necesario reconocer la facilidad de colocación de los injertos de pericondrio para los principiantes, debido a su rigidez. Las proteínas del pericondrio son muy poco antigénicas.

El único inconveniente de este material es la cantidad insuficiente en algunos casos de perforaciones totales.

Cartílago (Heermann, 1962 [26])

Puede utilizarse como material de refuerzo timpánico en el cuadrante posterior, en caso de bolsa de retracción.

Para los injertos del tímpano, pueden utilizarse varillas de cartílago recubiertas de su pericondrio, yuxtapuestas o dispuestas en empalizada sobre el fondo de la caja para reconstruir la membrana timpánica, la pared del receso epitimpánico o la pared posterior del conducto.

• *Ventajas*

Son la indicación del cartílago en las perforaciones secundarias, los fracasos múltiples, la ausencia de lateralización, la facilidad de ejecución y la estabilidad de los resultados.

• *Inconvenientes*

Se pueden abrigar dudas en caso de colesteatoma (ausencia de control [10]), sobre el aspecto estético y los resultados funcionales.

Injerto de vena

La vena, introducida en los años 1960 por Austin [3], Shea [46], es un material que se obtiene fácilmente, del dorso de la mano o los antebrazos, fino, liso en el endotelio y adherente en la perivena; por consiguiente, es perfectamente adaptable a la cara inferior o superior del tímpano cuando éste ha sido desepidermizado. Este injerto sólo puede proponerse para microperforaciones.

Injertos conjuntivoadiposos

Algunos autores han descrito la utilización de injertos conjuntivoadiposos [40]. Se trata de un tejido frágil, que puede infectarse en el postoperatorio y que a menudo se retrae. Sólo puede utilizarse en las microperforaciones.

El periostio retromastoideo [40] o proveniente de la región posterior del temporal puede ser un injerto paliativo en caso de ausencia de aponeurosis temporal. Pero este injerto es de textura irregular y un poco rígido.

■ *Aloinjertos timpánicos*

— Esta técnica, empleada desde 1966 por Marquet [32], utiliza un sistema timpanoosicular tomado de un cadáver. Fue desarrollada en Francia por Portmann [42], Lacher [43], Roulleau [43] y Wayoff [55], y en el extranjero por Glasscock [23] y Perkins [38].

A partir de 1971, se crearon bancos de aloinjertos en la mayoría de los países europeos.

— Después de ser extraídos del peñasco (fijados con formaldehído al 4 %, pH 5,6), los injertos son conservados en una solución de formaldehído al 0,1 % pH 7 o en una solución de Cialit al 1/5 000.

— Estos injertos, que se indican sobre todo en caso de perforación total con desaparición del rodete y/o ausencia de mango del martillo, presentan las siguientes ventajas:
  — las cualidades plásticas: restitución de la forma cónica y del ángulo timpanomeatal anterior;
  — el perfecto anclaje al sulcus y al martillo restante, que evitan la lateralización;
  — la exéresis completa de los restos timpánicos, que limita el riesgo de colesteatoma;
  — un soporte resistente, que permite todo retraso en la epidermización.

— Sin embargo, el aloinjerto no siempre se adapta perfectamente al tamaño timpánico, al manubrio del martillo del receptor.

Desde el punto de vista inmunológico, puede presentarse una situación de incertidumbre si un donante es potencialmente VIH + o portador de la enfermedad de Creutzfeldt-Jakob. En Francia, la indicación de aloinjerto se ha reducido; se reserva a las otitis peligrosas y evolutivas (colesteatoma y otitis fibroadesiva), cuando no ha desparecido el manubrio del martillo, y en la rehabilitación de las cavidades de vaciamiento.

— Algunos equipos [41] utilizan aloinjertos de aponeurosis temporal fijados con formaldehído de disponibilidad inmediata y muy baja antigenicidad. Los problemas de contaminación del receptor son los mismos que anteriormente.

Xenoinjertos

Para evitar las obligaciones administrativas de las donaciones de órganos y los riesgos potenciales de contaminación por retrovirus, muchos autores se inclinan, bajo el impulso de Zini, Sanna y Bacciu [56], por la utilización de xenoinjertos de yugular de ternero.
Se comercializa actualmente un xenoinjerto premoldeado de yugular de ternero.

Ventajas

— La disponibilidad es su principal ventaja.
— El injerto es adecuado para las perforaciones amplias y las rehabilitaciones de cavidades de vaciamiento.
— Sustituye al aloinjerto timpánico.
— Puede ser integrado a la cadena osicular del donante mediante una micropunción, que permite posicionar el mango del martillo.

Inconvenientes

— La dificultad de restablecer correctamente el ángulo timpanomeatal anterior.
— Este material es menos rígido que el aloinjerto y puede desplazarse al reposicionar los colgajos epidérmicos.

Resultados

Según los promotores de esta técnica, los resultados esperados son los siguientes:
— perforación residual: 1 %;
— llenado del ángulo anterior: 5,5 %;
— restitución anatómica: 90 %;
— restauración funcional: 85 %.

Biomateriales

Los biomateriales mesenquimatosos están representados esencialmente por los colágenos industriales alógenos o xenógenos.
Tienen una antigenicidad muy baja.
Ciertos trabajos preliminares [35] con colágeno IV humano de origen placentario parecen abrir una vía en la utilización de estos biomateriales en el injerto del tímpano.

Técnica de la miringoplastia

INSTALACIÓN Y PREPARACIÓN DEL PACIENTE

— La mesa quirúrgica debe permitir la proclividad y la inclinación lateral de la mesa, para controlar el ángulo anterior o la región posterior de la caja sin movilizar la cabeza del paciente.
— El paciente debe ser instalado confortablemente, colocando cojines bajo las rodillas y los codos, en particular si la operación se realiza bajo anestesia local.
— El microscopio quirúrgico debe ser descontaminado y recubierto con cuidado al principio de la operación por una malla o una funda de plástico descartable.
— La instrumentación es la de cualquier cirugía del oído medio. También es necesario disponer de un sistema de aspiración controlada por pedal para la colocación del injerto, de un sistema de coagulación bipolar y de un sistema de fresado óseo (micromotor otótomo).
— Para garantizar una buena asepsia del oído, es preciso limpiar el conducto auditivo externo la víspera de la operación. Hay que evitar todo sangrado.
El rasurado periauricular se hace, en principio, justo antes de penetrar en el quirófano, para evitar cualquier infección microbiana después de la excoriación cutánea.
La asepsia se hace con compresas diferentes para la zona preauricular y la del conducto auditivo externo.
El antiséptico debe impregnar la región auricular durante por lo menos 5 minutos para ser activo.
— Se emplea generalmente el alcohol yodado (2 % de yodo y alcohol 70º), por su actividad bactericida. Su penetración en la caja es dolorosa si el enfermo no está bajo anestesia general. Existen posibilidades de intolerancia al yodo.
— Ciertos derivados halogenados, en particular la polividona yodada (solución dérmica), son activos sobre las bacterias grampositivas y gramnegativas, y los hongos. Como el alcohol yodado, estos antisépticos no deben nunca ser utilizados junto con organomercuriales (inactivación).
— Las biguanidas (hexamidina, clorhexidina) son activas sobre las bacterias grampositivas y gramnegativas, y los hongos. Las formas alcohólicas pueden ser ototóxicas:
  — los amonios cuaternarios o tensioactivos (cloruro de miristalconio) son poco activos sobre las bacterias gramnegativas (piociánicas);
  — las carbanilidas (tricbrocarbano) y los organomercuriales (mercurobutol) no son recomendables como antisépticos en la cirugía del oído.

TÉCNICA ANESTÉSICA

Siendo el injerto de tímpano una cirugía esencialmente funcional, debe ser realizado en las mejores condiciones técnicas. Todo sangrado intraoperatorio puede comprometer la disección y la colocación del injerto. La anestesia, ya sea anestesia local y neuroleptoanalgesia o anestesia general, debe responder a dos imperativos:
— la inmovilidad absoluta de la cabeza del paciente;
— un campo quirúrgico exangüe.

Drenaje postural o proclividad

Debe ser superior a 30º con respecto a la horizontal, con objeto de disminuir el flujo local sanguíneo.
La infiltración local de vasoconstrictores (inyección de lidocaína al 1 % con adrenalina (0,5 ml/kg) debe preceder a toda operación, se realice ésta bajo anestesia local o anestesia general). Es indispensable esperar por lo menos diez minutos antes de realizar la incisión, lapso necesario para obtener una buena vasoconstricción. Esta infiltración previa favorece el despegamiento de los tejidos y disminuye o detiene el sangrado intraoperatorio. En caso de vía endaural, la infiltración del conducto auditivo externo se hace entre las 9 y las 12 (1 a 2 ml). En caso de vía endaural ampliada, la infiltración se hace además en las regiones entre el trago y el hélix, prehelicina y suprauricular.
En caso de velo supraauricular y retroauricular, la infiltración afectará los planos profundos y superficiales hasta la parte posterior del conducto.

Anestesia local y neuroleptoanalgesia o sedación

Pueden utilizarse en un paciente adulto, tranquilo, cooperante (después de verificar el perfil psicológico del paciente durante la consulta de anestesia), en una operación de corta duración (inferior a 1 h 30).

— La *premedicación oral* comprende un antihistamínico (hidroxicina) y una benzodiacepina.
— La *sedación* se obtiene con inyecciones ya sea de droperidol (5 a 10 mg), fenoperidina (0,5 a 1 mg IV), propofol (5 a 10 mg) o alfentanilo (0,25 mg).
— La *oxigenoterapia* con mascarilla es indispensable bajo los campos operatorios.
— El *control ECG* y la *saturación de oxígeno* forman parte de toda vigilancia anestésica.
— Si es necesaria la proclividad, ésta debe ser superior a 30º con respecto a la horizontal.

■ *Anestesia general*

Varias técnicas son posibles. Para la mayoría de los anestesiólogos especializados en cirugía otológica, el protocolo más frecuentemente admitido es el siguiente.

En el niño

Si la operación es de corta duración, se realiza una anestesia general en respiración espontánea (válvula de Digby o circuito de Bain).
Puede tomarse una vía venosa sin inducción con mascarilla.
Inducción: propofol (2,5 a 3 mg/kg); alfentanilo (5 a 6 µg/kg); curarización con bromuro de vecuronio o dibesilato de atracurio.
La intubación se lleva a cabo sin anestesia local de la glotis.
Se mantiene la anestesia con anestésico volatil: enflurano (una sola restricción en el niño asmático, utilización de halotano).
Si la operación debe ser larga: igual protocolo anestésico intravenoso, pero ventilación asistida en circuito cerrado y utilización de isofluorano para el mantenimiento de la anestesia (circuito cerrado adaptado al niño).

En el adulto

Técnica de inducción: premedicación con midazolam, a la dosis de 0,1 mg/kg, y sulfato de atropina, a la dosis de 0,5 mg, inyectados por vía intramuscular, 30 a 45 minutos antes de la operación.
Inducción por vía intravenosa: propofol (2,5 a 3 mg/kg); alfentanilo (6 a 10 µg/kg); curarización por bromuro de vecuronio o dibesilato de atracurio.
Intubación por vía orotraqueal.

• *Vigilancia intraoperatoria*

Según las recomendaciones de la Société française de anesthésie-réanimation (SFAR), la vigilancia cardiorrespiratoria comprende el ECG, la presión arterial no invasiva, la saturación de la hemoglobina en oxígeno (SpO_2) la capnigrafía. En circuito cerrado, es útil disponer de un analizador de halógenos para conocer la concentración de los anestésicos volátiles en el circuito paciente.
El mantenimiento de la anestesia se realiza mediante inyecciones de alfentanilo y la utilización de isofluorano en circuito cerrado, que permite efectuar una hipotensión controlada para disminuir el sangrado intraoperatorio.
Se controla la ventilación para evitar cualquier hipocapnia o hipercapnia ($FetCO_2$) alrededor del 4 %.

• *Técnica de reducción del sangrado*

La proclividad debe ser superior al 30 % con respecto a la horizontal; gracias al isofluorano y a sus propiedades vasculares, la hemorragia intraoperatoria es poco frecuente. En caso de necesidad, pueden utilizarse betabloqueantes inyectables de corta vida media (esmolol) o derivados nitrados (trinitrina). Más sencillamente, la aplicación en el campo quirúrgico durante uno a dos minutos de uno o más taponamientos de oído impregnados de adrenalina pura permite suprimir el sangrado capilar.

• *Despertar*

Al acabar la operación, en el momento de las suturas, el paciente debe volver a la ventilación espontánea antes de proceder a la extubación, cuando todavía está dormido, tras una aspiración bucofaríngea cuidadosa, para evitar todo esfuerzo de tos sobre la sonda de intubación. Luego el paciente es despertado con mascarilla de oxígeno puro. El vendaje se efectúa cuando el enfermo ha recuperado sus reflejos de tos y deglución.

• *Período postoperatorio*

El dolor postoperatorio es fácilmente aliviado con paracetamol o analgésicos no opiáceos. Los vómitos postoperatorios disminuyen con metoclopramida o alizaprida.

VÍAS DE ACCESO QUIRÚRGICO

■ *Incisiones cutáneas*

Vía de acceso transmeatal

Se emplea un espéculo en metal blanco o espéculo oval de Portmann [40], apoyado en el conducto auditivo externo o mantenido por un brazo articulado. Para esquematizar las incisiones en cirugía otológica se utiliza la denominación siguiente (para el oído derecho):
— 12 h representa la vertical que pasa por la cabeza del martillo;
— 6 h representa el punto diametralmente opuesto por debajo del conducto auditivo externo;
— 9 h representa la parte posterior del conducto auditivo externo, cerca del cirujano;
— 3 h representa la parte anterior del conducto auditivo externo.
Las incisiones con bisturí acodado de Rosen se hacen según la topografía de la perforación a una distancia de entre 8 y 10 mm del sulcus o del rodete de Gerlach, de 6 h hacia 12 h, de 12 h hacia 4 h o de 12 h hacia 6 h.
Los extremos de la incisión deben curvarse hacia abajo para poder plegar mejor el colgajo. El despegamiento del colgajo se hace con una cureta roma, un periostótomo romo y un aspirador de 1 mm de diámetro hasta el nivel del annulus. A continuación, según la técnica suprafibrosa o subfibrosa, es decir, según se lleve a cabo el despegamiento lateralmente o medialmente con respecto a la fibrosa, el periostótomo continúa la disección epidérmica por la cara externa del tímpano, en continuidad con el colgajo o la punta. Después, se desliza el bisturí lateral de Plester entre el rodete de Gerlach y el sulcus óseo, y se secciona progresivamente la mucosa de la caja.

Vía endaural de Shambaugh *(fig. 1)*

Con el espéculo de Killian, se expone la parte posterosuperior del conducto auditivo externo y la región entre el trago y el hélix. Se incide verticalmente el conducto auditivo externo a las 11 a 12 hasta el contacto óseo con hoja de bisturí nº 11.
Al salir del conducto auditivo, la sección de los planos es cutánea y subcutánea.
Sobre esta incisión vertical, se conecta una incisión horizontal en el conducto auditivo externo, que se efectúa, según el tipo de perforación, de las 12 a las 6, incluso de las 12 a las 4.
Se raspa el colgajo cutáneo proximal, exponiendo la región de la espina de Henle y la zona retromeática mastoidea, lo que permite la colocación de un separador autoestático con dientes.

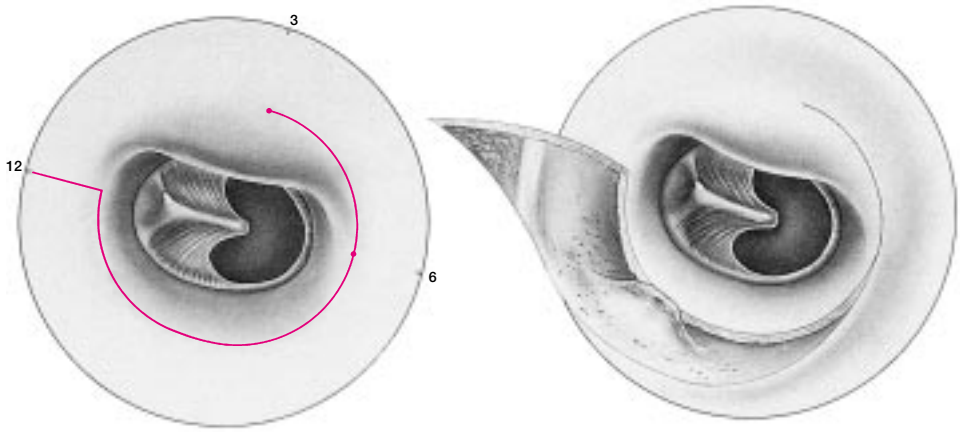

1 *Vía endaural de Shambaugh: incisión horizontal del conducto de las 6 a las 12, o de las 3 a las 12, e incisión vertical del conducto a las 12, subiendo por la región entre el trago y el hélix.*
Después de raspar, descubrimiento de la espina de Henle, de la zona cribrosa retromeática y de la aponeurosis temporal.

Así, la liberación de la unión entre el trago y el hélix agranda el orificio meático y mejora la visión y la iluminación.

Esta vía de acceso libera las manos del cirujano, permite la extracción de aponeurosis temporal y/o de pericondrio tragal, permite una antrotomía, así como una meatoplastia al acabar la operación por simple taponamiento durante ocho días de la incisión entre el trago y el hélix.

Vía endaural ampliada de Legent y Fleury [4]

Es la prolongación supraauricular y retroauricular de la incisión precedente de Shambaugh *(fig. 2).*

El pabellón del oído se encuentra así reclinado hacia abajo.

Se obtiene una vía de acceso vertical sobre los huesecillos (comparable a la de la vía transmeatal) y una visión tangencial del ángulo anterior (comparable a la de la vía posterior).

Esta técnica permite la meatoplastia postoperatoria.

La utilización de esta vía hace posible la extracción de un injerto de aponeurosis temporal y/o pericondrio tragal.

El cierre está poco dificultado por el pabellón.

Como en la operación de Shambaugh, es necesario volver a colocar y aplicar el colgajo timpanomeatal y el colgajo proximal del conducto auditivo externo en su posición original antes de taponar.

Vía posterior y supraauricular

Es la más realizada por ser la más ancha. Es la vía de acceso de elección del otólogo principiante *(fig. 3).* La incisión con la hoja de bisturí nº 15 sólo afecta el plano cutáneo.

Esta incisión es curvilínea o presenta un ángulo derecho posterior.

La incisión debe ser trazada entre 10 y 15 mm del surco, nunca en el surco.

El extremo superior de esta incisión debe ser realizado en la vertical de la parte superior del conducto auditivo externo y su extremo inferior debe llegar hasta la vertiente anterior de la apófisis mastoides, por debajo del lóbulo, para permitir rechazar bien el pabellón del oído hacia delante.

La disección subcutánea se hace con la hoja nº 15. La exposición de la aponeurosis es inmediata y necesita simplemente una digitoclasia *(fig. 4).*

La utilización de un separador de Farabeuf facilita la extracción del injerto de aponeurosis temporal. Es preciso tener cuidado por delante de los vasos temporales superficiales situados junto al conducto auditivo externo.

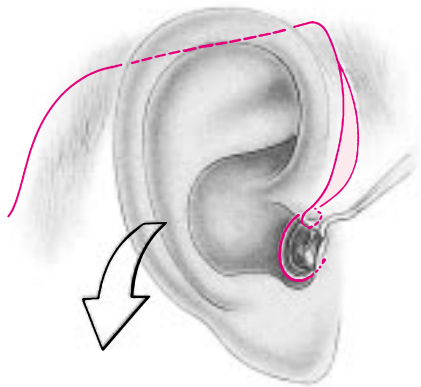

2 *Vía endaural ampliada de Legent-Fleury, las incisiones en el conducto son las de la incisión de Shambaugh.*
La incisión se continúa por encima y por delante del pabellón del oído, 2 o 3 mm por delante del antehélix, y se curva hacia atrás a la altura de la raíz de los cabellos y por detrás del pabellón del oído. Después de raspar, de arriba hacia abajo, se reclina el pabellón del oído hacia abajo, y se libera la totalidad de la mastoides y de la apófisis cigomática.

La liberación del recubrimiento perióstico de la apófisis mastoides se hace fácilmente con un raspador, de atrás hacia delante, después de separarlo de sus anclajes, en particular superiores, al nivel de la línea temporalis *(fig. 5).*

Se reclinan hacia delante el pabellón y el recubrimiento perióstico y se mantienen con un hilo de vicryl 2-0 o un separador de valvas, que no lesiona los tejidos.

Se pasa al conducto auditivo externo a través de una incisión horizontal, situada un poco por debajo de la espina de Henle, o por dos incisiones verticales a las 6 y las 12, realizadas o no por el conducto.

La incisión del conducto auditivo externo permite rechazar aún más hacia delante el pabellón; es muy importante exponer siempre la pared anterior del conducto auditivo externo.

El interés de esta vía radica en su anchura, como en el caso de la vía endaural ampliada, que permite la exposición de todas las cavidades del oído medio, desde el protímpano hasta la punta de la apófisis mastoides, y una visión perfecta del ángulo anterior, elemento clave de la miringoplastia en las perforaciones anteriores subtotales y totales.

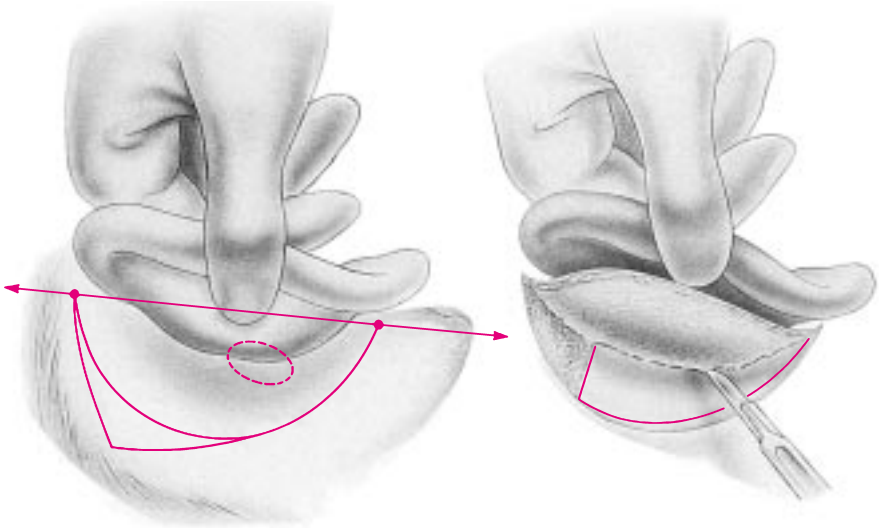

3 *Vía posterior retroauricular.*
La incisión cutánea debe alcanzar por abajo la región infralobular a la altura de la vertiente anterior de la mastoides; por arriba, debe sobrepasar la vertical del conducto auditivo externo, de manera que la línea que une el extremo de estas dos incisiones sobrepase la parte anterior del conducto auditivo externo (Sheehy).
Esto permitirá al cirujano reclinar mejor el pabellón hacia delante y tener una visión directa de la caja timpánica.

4 *Vía posterior retroauricular.*
El acceso retroauricular se hace en dos tiempos:
— primero, incisión cutánea y de los tejidos celulares subcutáneos, con bisturí de hoja nº 15;
— luego, incisión del recubrimiento perióstico por debajo de la línea temporalis, que será raspada.
Durante este tiempo, extracción del injerto de aponeurosis temporal aislado por digitoclasia.

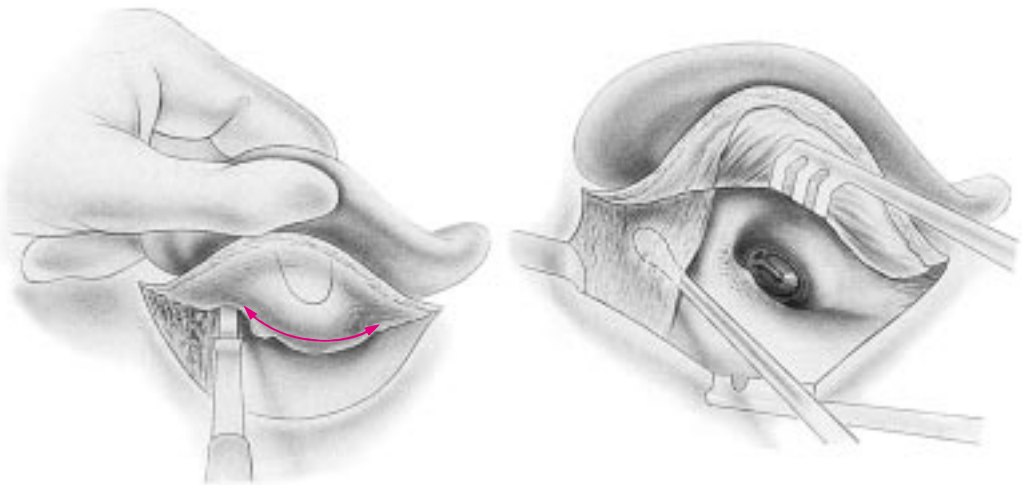

5 *Liberación del conducto auditivo externo cutáneo, raspando a la vez la apófisis cigomática y la vertiente anterior de la apófisis mastoides.*
Incisión horizontal del conducto auditivo externo, inmediatamente por debajo del nivel de la espina de Henle. Se reclina hacia delante el recubrimiento perióstico con el separador autoestático.
Extracción del injerto de aponeurosis temporal. Obsérvese la excelente visualización de la pared anterior del conducto auditivo externo y del ángulo anterior.

Incisiones en el conducto auditivo externo

Deben ser adaptadas al asiento y al tamaño de la perforación, y dependen de la anatomía del conducto y del tipo de operación proyectada.

Cuanto menos se traumatice el conducto auditivo externo, más rápida será la epidermización del injerto. Los despegamientos deben ser reducidos al mínimo indispensable.

En caso de despegamiento extenso de la piel del conducto auditivo, el colgajo debe quedar sostenido por, por lo menos, una charnela, incluso de tamaño reducido, para facilitar el desplegamiento y el reposicionamiento del colgajo timpanomeatal.

Debe revisarse la posición del colgajo vascular en el conducto. No es necesario respetar un hilio vascular. Según Bremond [7], «la vascularización es tan rica, que permite considerar cualquier colgajo».

— Las incisiones en el conducto son múltiples.

— Algunos autores levantan de manera parcial [48] o total [4] la piel del conducto durante la operación.

— La infiltración de un producto vasoconstrictor no tiene efecto sobre el trofismo de la epidermis del conducto.

Ausencia de incisión en el conducto auditivo externo

En caso de perforación mesotimpánica de tamaño reducido, algunos autores [40], después de avivar los bordes, deslizan un injerto bajo los bordes de la perforación, que termina pegándose al tímpano por capilaridad.

Por vía posterosuperior, se puede hacer un despegamiento completo del colgajo timpanomeatal, desepidermizando de una sola pieza la cara externa del tímpano.

La piel del conducto y la epidermis timpánica son levantadas en el conducto sin solución de continuidad.

Incisiones del conducto auditivo externo

Se realizan ya sea en primera intención por vía transmeática (cualquiera que sea la vía de acceso posterior), o después de realizar la vía de acceso posterosuperior.

Puesto que la vía de acceso y las incisiones dependen esencialmente de la perforación, las incisiones serán descritas en función del tipo de perforación.

— En los casos de *perforaciones posteriores*, son posibles todas las vías de acceso descritas, dado que estas perforaciones son de fácil acceso. Pero cuando se decide una exploración antral, no puede utilizarse la vía transmeteal.

La incisión se hace generalmente de las 6 a las 12, y eventualmente se prolonga más adelante hacia las 3 o 4. Se sitúa entre 8 y 10 mm del sulcus, y se termina por dos incisiones verticales a las 12 y a las 6, o se acerca al sulcus en sus extremos *(fig. 6)*.

Por vía transmeatal, se utiliza el bisturí lenticular. Por vía posterior, se utiliza la hoja de bisturí nº 11, de corte más franco.

Existen diversas variantes:

— incisión a 2 o 3 mm del sulcus de las 6 a las 12, con dos contraincisiones verticales a las 6 y a las 12 si la perforación alcanza el marco timpánico [40] *(fig. 7)*;

— incisiones verticales a las 8 y a las 12 con bisturí de Beaver hoja 64, reunidas con una incisión de las 8 a las 12 a lo largo del sulcus para liberar un colgajo posterior *(fig. 8)*;

— combinación de una incisión horizontal a la altura de la espina de Henle por vía posterior y de una incisión vertical a las 9 hasta el sulcus para liberar dos colgajos superior e inferior *(fig. 9)*.

— Las *perforaciones anteroinferiores* son las más difíciles de cerrar.

Se puede realizar una incisión horizontal anterior del conducto con levantamiento hacia arriba o vuelta hacia abajo del colgajo timpanomeatal o de la epidermis desde delante hacia atrás. La incisión va de las 12 a las 6, pasando por las 3. Después de plegar el colgajo de arriba hacia abajo y de adelante hacia atrás, el despegamiento se prosigue ya sea en continuidad con la epidermis timpánica, bien desinsertando el annulus *(fig. 10)*.

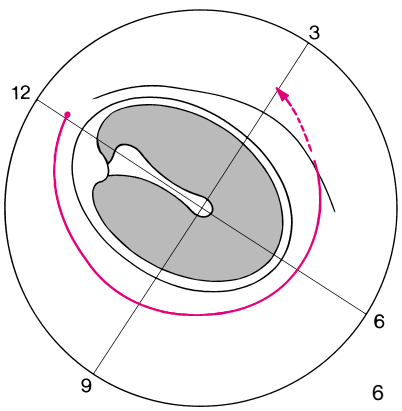

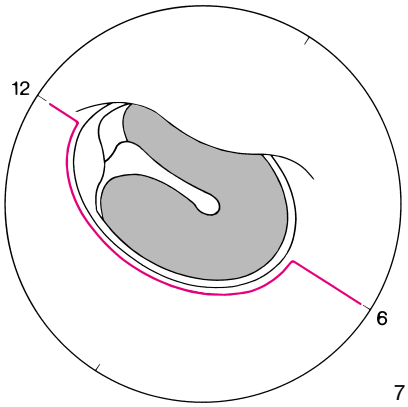

6 *Incisión del conducto auditivo externo de las 12 a las 6. La incisión pasa a 6 - 8 mm del rodete de Gerlach y se acerca en sus extremos para rechazar mejor el colgajo.*
7 *Se realizan dos incisiones verticales en el conducto con bisturí de Beaver o con la hoja nº 11. Casi alcanzan el rodete de Gerlach. En algunos casos se puede realizar una incisión semicircular, que une estas dos incisiones y permite poner de lado un colgajo posterior de abajo arriba.*

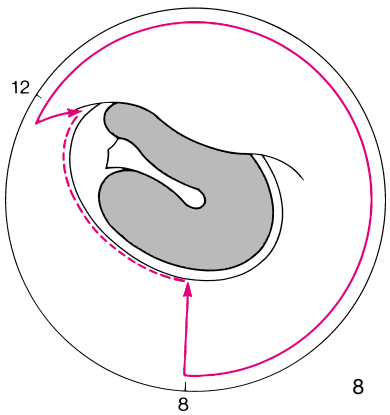

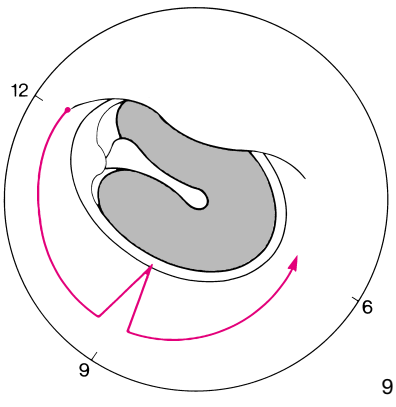

8 *Dos incisiones verticales a las 12 y a las 8, que casi alcanzan el rodete de Gerlach. La incisión horizontal, realizada de las 12 a las 8, permite levantar o retirar la piel anterior del conducto. La incisión juxtamarginal permite levantar un colgajo posterior.*
9 *Incisión semicircular de las 6 a las 12, completada por una incisión vertical a las 9, que va hasta el rodete de Gerlach y permite liberar dos hemicolgajos posteriores.*

El fresado con fresa diamantada es indispensable cuando no está visible la totalidad del sulcus óseo.

Algunos autores, después de realizar una incisión a ras del sulcus de las 12 a 6, pliegan de abajo arriba la piel del conducto auditivo externo, siempre y cuando la procidencia de éste no sea pronunciada.

Sheehy [48] realiza dos incisiones verticales a la 1 y a las 4 —una a ras del sulcus y la otra a 8 mm de éste— y levanta la piel anterior del conducto así delimitada *(fig. 11).*

Se puede utilizar la vía de acceso clásica, con incisión en la parte posterior del conducto y levantamiento de la epidermis o del tímpano de atrás hacia delante, evitándose el fresado de la pared anterior del conducto auditivo externo *(fig. 12).*

La incisión va de las 6 a las 3, pasando por las 12. Si es necesario, fresa la parte posterior del conducto, según la oblicuidad de éste y el cierre del ángulo anterior. Cualquiera que sea el posicionamiento del injerto con respecto a la fibrosa (lateral o medial), éste se coloca en su sitio como si se tratara de una perforación inferior, reniforme o total.

— En los casos de *perforaciones anterosuperiores*, la incisión en el conducto se realiza de las 6 a las 12, prolongada hacia 3 con descenso de la piel del conducto auditivo externo de adelante hacia atrás y de arriba hacia abajo.

Se puede preferir también una incisión posterior del conducto externo, con despegamiento de atrás hacia delante.

— Las *perforaciones subtotales y totales* hacen inutilizable la vía demasiado estrecha del espéculo, sobre todo si el conducto es angosto con abombamiento anterior.

Las incisiones pueden ser:

— horizontales casi circulares, dejando solamente una charnela anterior;

— verticales a las 11, las 6 y la 1, liberando tres colgajos *(fig. 13);*

— verticales a las 12 y las 6, liberando dos colgajos anterior y posterior, si es necesario, con levantamiento limitado de la piel de la pared anterior del conducto *(fig. 14).*

Cualesquiera que sean las incisiones realizadas, sólo cuentan el control y la visibilidad total del ángulo timpanomeatal anterior.

Por consiguiente, el fresado de la pared posterior o anterior del conducto auditivo externo es a menudo necesario.

— En las *perforaciones totales o subtotales*, con conducto estrecho o abombamiento de la pared anterior del conducto auditivo externo, algunos autores como Fleury [20] y Zini [56] han preconizado extraer completamente el conducto auditivo externo en continuidad con el rodete de Gerlach. El conducto se conserva durante la operación en suero fisiológico. Esta técnica permite fresar el conducto auditivo externo (ver párrafo siguiente) y controlar perfectamente el ángulo anterior y la colocación del injerto. La reposición del conducto

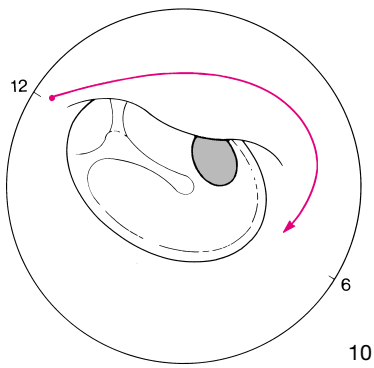

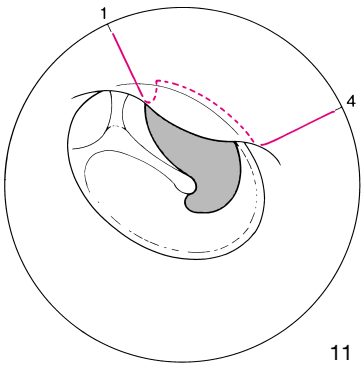

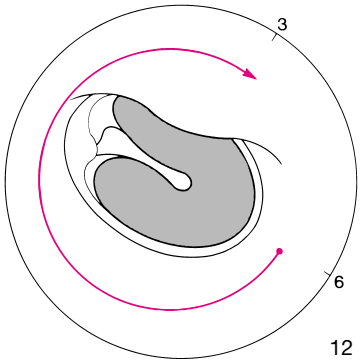

10 *Incisión semicircular anterior de las 12 a las 6, que permite despegar un colgajo anterior de arriba hacia abajo para abordar las perforaciones anteriores o realizar un fresado localizado.*
11 *Dos incisiones verticales, a la 1 y a las 4, dos incisiones horizontales —una yuxtapuesta al rodete de Gerlach y otra a 7 u 8 mm— que permiten retirar la piel anterior del conducto y fresar la pared anterior (Sheehy).*
12 *Incisión posterior casi circular que va de las 6 a las 3, situada a 6-8 mm del rodete de Gerlach y acercándose en sus extremos, que permite levantar un colgajo timpanomeatal con charnela anterior.*

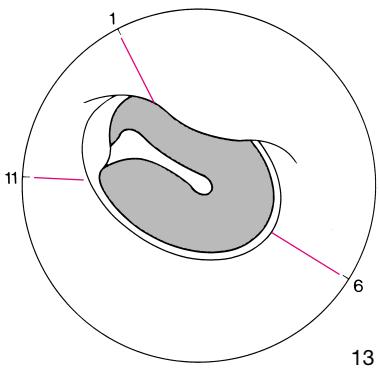

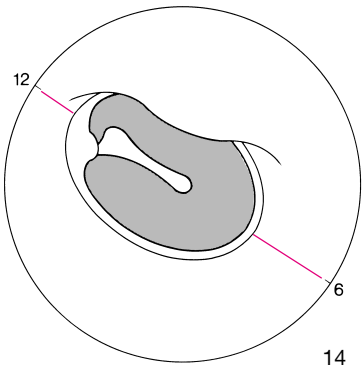

13 *Tres incisiones verticales, realizadas a la 1, a las 6 y a las 11, que permiten levantar tres colgajos timpanometales (Portmann).*
14 *Dos incisiones verticales a la 1 y a las 5 o las 12 y a las 6, que permiten levantar un colgajo posterior y elevar discretamente un colgajo interior, menos de 1 mm, para colocar el injerto entre la fibrosa y la epidermis.*

cutáneo, después de localizar su orientación, no plantea ninguna dificultad. La contención por esponja de gelatina reabsorbible y una mecha fina debe mantenerse durante unos diez días.

Fresado del conducto auditivo externo

A menudo es indispensable, en caso de perforación anterior (superior o inferior) o total, ya que existe un abombamiento importante de la pared anterior o anteroinferior del conducto *(fig. 15)*.

Ablación de la espina timpánica anterior

La ablación de la espina timpánica anterior, por vía endural, con una gubia nº 2 (después de seccionar y rechazar el conducto cutáneo) permite controlar la parte anterosuperior del tímpano.

Control visual del ángulo anterior

Es esencial, dado que la mayoría de los fracasos provienen de una perforación residual anterior, del llenado del ángulo anterior, de un colesteatoma o de perlas epidérmicas en el ángulo anterior.

Fresado por vía posterior de la espina de Henle y del borde óseo posterior del conducto

Sin abrir demasiado las celdas mastoideas, este método de fresado da generalmente una oblicuidad y una abertura suficientes sobre el ángulo anterior.

Fresado de la pared anterior del conducto

Se realiza en caso de abombamiento demasiado pronunciado o, de manera sistemática [17, 56], para abrir el ángulo timpanomeatal anterior, controlar perfectamente la colocación del injerto y evitar así el llenado y las inclusiones epidérmicas.

Esta técnica es válida sobre todo si se decide poner el injerto en posición lateral con respecto a la fibrosa.

Técnicas de fresado

— Despegamiento lo más amplio posible del colgajo, según las incisiones realizadas.

— Utilización:
  — ya sea una cureta cortante de tungsteno;
  — o una fresa diamantada con irrigación, protegiendo los colgajos con una lámina de silicona. La fresa de buril está contraindicada;
  — gubias bien afiladas, suficientemente anchas, que desprenden virutas de hueso tangencialmente al conducto.

La gubia tiene la ventaja de producir menos traumatismo auditivo que la fresa [27].

— Cualquiera que sea la técnica, es preciso operar tangencial y circunferencialmente, para controlar el fondo del sulcus óseo anteroinferior sin abrir la zona articular.

— El mango del martillo está a menudo muy cerca de la convexidad anterior del conducto. Cualquier traumatismo accidental del martillo durante el fresado puede producir una laberintización irreversible.

INJERTO DE TÍMPANO O MIRINGOPLASTIA PROPIAMENTE DICHA

Desde el punto de vista terminológico, cabe decir actualmente que se coloca el injerto:

— medialmente con respecto a la fibrosa y al mango del martillo (antiguamente sub, intrafibroso, underlay, inlay);

— o lateralmente con respecto a la fibrosa (antiguamente suprafibroso, extrafibroso, overlay, onlay).

Avivamiento de los bordes de la perforación

Cualesquiera que sean el asiento y el tamaño de la perforación, es necesario avivar los bordes y comprobar la ausencia de epidermis en la cara profunda de los remanentes timpánicos. Estas dos condiciones se realizan mediante la resección de un repliegue de seguridad, que no hay que vacilar en ampliar en caso de duda.

Es preciso apreciar la vitalidad de los bordes de la perforación. Los fenómenos inflamatorios recientes suelen ser más propicios a la cicatrización que una perforación seca sobre timpanoesclerosis (donde coexiste a menudo una epidermización bajo los bordes de la perforación).

Es posible verificar la eventual existencia de una epidermización de la cara inferior del tímpano mediante la utilización de una óptica en el preoperatorio o el intraoperatorio, y el examen cuidadoso de la cara inferior del tímpano una vez levantado.

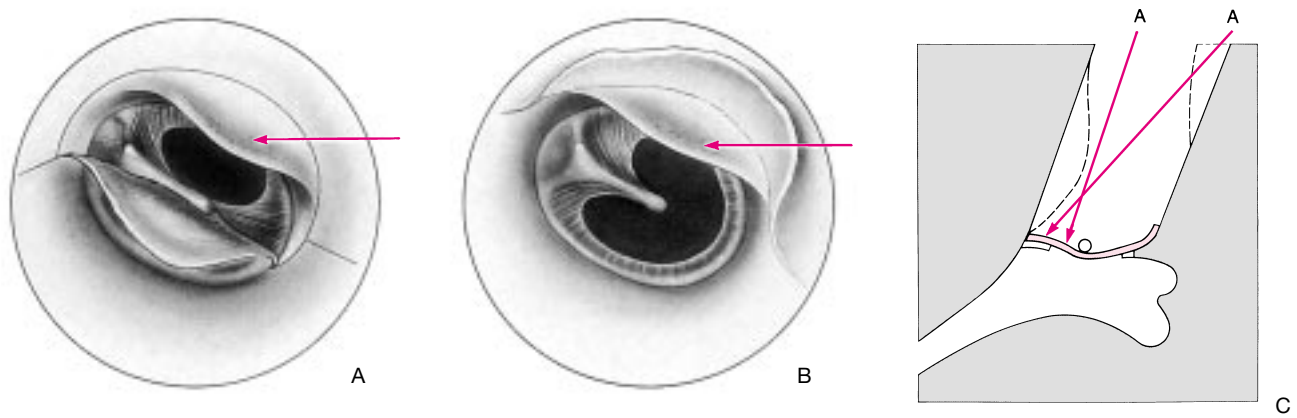

15 *Técnica de fresado del conducto auditivo externo.*
A. Después de obtener un colgajo anterior, vuelto desde delante hacia detrás, fresado del abombamiento anterior del conducto auditivo externo para abordar una perforación anterior.
B. Después de incisión semicircular posterior, levantamiento del colgajo timpanomeatal, dejando la capa fibrosa del tímpano, y fresado con la fresa diamantada de la pared anterior del conducto.
C. Corte sagital del conducto que muestra la necesidad de realizar un fresado de la pared anterior o de la pared posterior del conducto para controlar el ángulo anterior timpanomeatal.

La ablación del repliegue se realiza con una micropunta, un bisturí en hoz, una micropinza cocodrilo-cúpula, microtijeras, evitando movilizar el martillo por microtraumatismos.

Este agrandamiento intraoperatorio del tamaño de la perforación puede modificar, en algunos casos, una vía de acceso demasiado estrecha inicialmente propuesta.

■ *Colocación del injerto sobre la fibrosa: injerto en posición lateral*

Esta técnica implica la disección entre la capa epidérmica superficial del tímpano y la capa fibrosa media.

Cualesquiera que sean la vía de acceso y la incisión realizada, el despegamiento del colgajo cutáneo del conducto se hace con el despegador de Marquet, con espátula roma, comenzando por la parte posterosuperior del conducto, donde la piel es más gruesa.

A la altura del rodete de Gerlach, la disección se continúa entre la epidermis y la fibrosa, siempre minuciosamente con un instrumento romo.

En la parte anteroinferior del conducto, justo por encima del annulus, existe un pequeño pedículo circular y una adherencia un poco más marcada que en otras partes, lo que necesita un despegamiento prudente y una hemostasia con un trozo de taponamiento de oído impregnado de adrenalina. El despegamiento se hace por delante hasta el contacto del hueso de la pared anterior del conducto, liberando así todo el annulus sin levantar demasiado la piel (menos de 1 mm).

La fibrosa timpánica restante debe ser examinada con cuidado. No hay que dudar en resecar una o varias porciones de ésta si se sospecha que los remanentes epidérmicos podrán ocasionar un colesteatoma yatrogénico, en particular en el ángulo anterior.

Perforaciones anteriores y posteriores

La técnica es la misma.

No es necesario que el despegamiento epidérmico se extienda demasiado hacia delante cuando se trata de una perforación posterior; 3 mm de fibrosa libre por delante de la perforación bastan para aplicar el injerto.

• *Perforaciones anteriores*

El despegamiento se realiza hasta la unión entre el annulus y la pared anterior ósea.

• *Secado del injerto*

Se seca el injerto (aponeurosis o pericondrio) y luego se talla al tamaño exacto; a continuación, se humedece ligeramente con suero antes de aplicarlo sobre la fibrosa.

Se encaja el injerto por delante en el ángulo formado por la fibrosa y la epidermis en el momento del despegamiento y se posiciona exactamente sobre el plano timpánico. El control de la caja y la cadena se hace por despegamiento posterosuperior del rodete de Gerlach.

• *Perforaciones anteroinferiores*

La colocación del injerto lateralmente con respecto a la fibrosa es preferible a la colocación medial, en la que generalmente es necesario sostener el injerto con fragmentos de esponja reabsorbible de gelatina en la caja, delante del protímpano. Se despega un colgajo timpanomeatal anterior desde delante hacia atrás; el plano de disección epidermis-fibrosa se hace fácilmente si el ángulo no es demasiado cerrado. El despegamiento de la capa epidérmica debe exceder en más de 3 mm a los bordes de la perforación para poner en su sitio el injerto. Por delante, éste debe amoldarse al rodete de Gerlach sin ascender por el conducto auditivo, para evitar el llenado *(fig. 16).*

Perforaciones subtotales o totales *(figs. 17, 18)*

En estos casos, el tímpano se reduce al rodete de Gerlach. La vía de acceso es generalmente posterior. El conducto auditivo externo debe ser fresado para controlar perfectamente el ángulo anterior. El riesgo de lateralización del injerto es limitado si éste se introduce por debajo del manubrio del martillo, por una incisión del injerto en «porción de camembert», o por punción para introducir el mango del martillo. Una vez obtenido un punto de anclaje al martillo, se despliega el injerto humedecido de fuera hacia adentro hacia el annulus, encima de la fibrosa restante, sin la epidermis. El injerto debe amoldarse perfectamente a la circunferencia del annulus sin ascender por el conducto óseo, para evitar el llenado del ángulo anterior. A continuación, los colgajos epidérmicos deben ser aplicados por completo sobre el injerto mediante un aspirador fino de 0,5 o 0,7 mm de diámetro. Este recubrimiento es de capital importancia para reducir la zona de epitelización e iniciar la reconstrucción de la capa epidérmica. La vascularización extremadamente rica de los colgajos, que se efectúa de fuera hacia dentro, ayuda a la epidermización del injerto.

Dificultades

La lateralización, el llenado del ángulo anterior y las perlas de colesteatoma del ángulo anterior constituyen los tres riesgos de esta técnica.

• *Restauración de la forma cónica del tímpano*

Es sumamente difícil restaurar la forma cónica del tímpano por un injerto de aponeurosis temporal plana. En efecto, la aponeurosis temporal manifiesta una tendencia natural a volver a tomar su forma de origen, cualquiera que sea el modo de preparación.

El pericondrio de la concha parece adaptarse mejor, por su forma y textura, a la anatomía del tímpano [55].

Colocando el injerto entallado sobre el mango del martillo, se reduce el movimiento de migración externa o lateralización, sin impedirlo completamente.

Los remanentes timpánicos que quedan, incluso si se trata de placas de timpanoesclerosis, deben ser conservados para producir un mayor fenómeno de tensión superficial con el injerto y oponer un obstáculo de mayor superficie a la migración externa.

• *Prevención del llenado del ángulo anterior*

Necesita:

— una visión completa de la región timpánica anterior;

— un injerto delgado, que se adapte perfectamente a la circunferencia del sulcus;

— el injerto no debe reflejarse sobre la pared anterior;

— la piel que recubre el annulus debe ser levantada cuidadosamente en un segmento de menos de 1 mm y repuesta con un aspirador de 0,5 o 0,7 mm de diámetro;

— el annulus fibroso debe ser respetado escrupulosamente, dado que sirve de apoyo al injerto y constituye la base de una red vascular de disposición anular que facilita la vascularización del injerto;

— el injerto debe rodear y recubrir el mango del martillo, para recuperar su forma troncocónica.

• *Colesteatoma residual del ángulo anterior*

Corresponde a inclusiones epidérmicas dejadas en la fibrosa o a una mala colocación de la piel que recubre el annulus.

Hay que prestar un cuidado particular para realizar la eversión de los bordes epidérmicos con un aspirador fino.

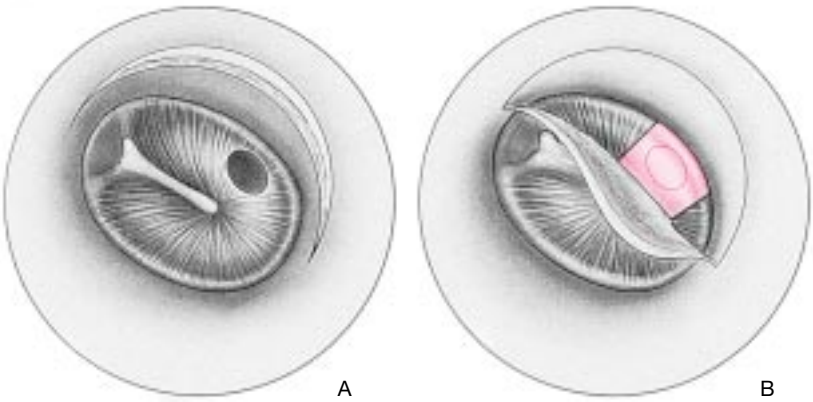

16 *Reparación de una perforación timpánica anterior con un injerto colocado sobre la fibrosa (lateralmente).*
A. Perforación anterior: incisión semicircular anterior.
B. Despegamiento de arriba hacia abajo del colgajo timpanomeatal, disección entre epidermis y fibrosa timpánica, colocación del injerto aponeurótico sobre la fibrosa y el rodete de Gerlach. La posición del injerto se adapta perfectamente al marco timpánico.

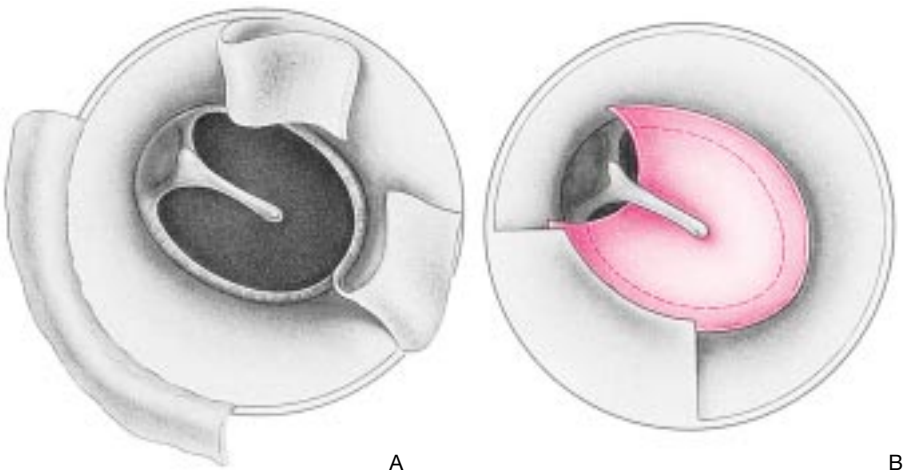

17 *Reparación de una perforación total del tímpano con un injerto colocado sobre la fibrosa y por debajo del manubrio del martillo.*
A. Dos incisiones a las 8 y a las 12, que permiten levantar de atrás hacia delante y retirar un colgajo cutáneo.
B. Se retira el colgajo cutáneo anterior, lo que permite visualizar perfectamente la fibrosa timpánica. Colocación del injerto, entallado en su parte superior, rodeando el manubrio del martillo por su cara interna. Para obtener una forma troncocónica de la membrana timpánica, se recubre el cuello del martillo con los bordes de la entalladura. El injerto así posicionado se amolda exactamente al rodete de Gerlach, sin ascender por el conducto auditivo externo. Reposicionamiento del colgajo posterior, luego colocación del colgajo cutáneo anterior retirado.

■ *Colocación del injerto bajo la fibrosa o medialmente*

Antes que nada, es necesario asegurarse por inspección de la cara inferior del tímpano (otoendoscopio-control intraoperatorio) de la ausencia de epidermis en ésta.

El injerto puede colocarse:

— sobre el manubrio del martillo y bajo los restos timpánicos (perforación generalmente parcial);

— por debajo del manubrio del martillo y de los restos timpánicos (reservado a las perforaciones posteriores y totales).

Se puede reprochar a esta técnica el riesgo de hundimiento del injerto en la caja, puesto que el único punto de anclaje es el conducto auditivo externo por detrás; la parte anterior del injerto sólo está mantenida por delante por adherencia y fenómenos de tensión superficial.

Esta técnica resulta mucho más segura mediante la utilización de cola biológica, la contención por bolitas de esponja de gelatina reabsorbible comprimidas en la caja y la aspiración del injerto por microojales realizados a través de los remanentes timpánicos anteriores.

Perforaciones posterosuperiores *(fig. 19)*

— Después de despegar el rodete de Gerlach, el injerto se desliza por delante del manubrio del martillo, se mantiene por delante con una gota de cola biológica pasada por el borde anterior de la perforación o inmovilizado por bolitas de esponja reabsorbible colocadas por debajo del injerto sobre el promontorio.

Estos materiales reabsorbibles carecen de inconvenientes, a condición de que no obstruyan la trompa de Eustaquio.

La cola biológica, aplicada en puntos, parece la mejor solución.

— Se puede apoyar el injerto sobre el mango del martillo, después de separar este último de la fibrosa timpánica; la disección del manubrio del martillo se hace con una punta o con el bisturí en hoz, de la periferia hacia el centro, para evitar cualquier movilización de la cadena osicular.

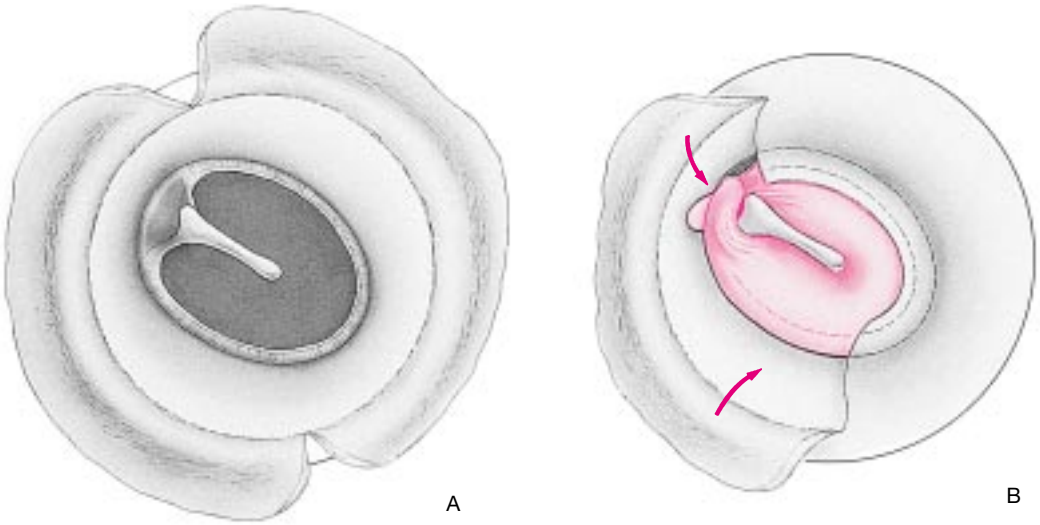

18 *Reparación de una perforación timpánica total mediante colocación de un injerto de aponeurosis temporal de pericondrio sobre la fibrosa timpánica, por debajo del manubrio del martillo.*
A. Dos incisiones a la 1 y a las 8 permiten levantar un colgajo posterior en el conducto y despegar un colgajo cutáneo anterior. El despegamiento del colgajo cutáneo anterior se hace disecando cuidadosamente con una espátula roma la epidermis de la fibrosa, al nivel del rodete de Gerlach. Se levanta el colgajo anterior por el conducto. Posible fresado del conducto auditivo externo. Hay que controlar la fibrosa y eliminar todos los remanentes epidérmicos que podrían persistir.
B. Colocación del injerto por debajo del manubrio del martillo, rodeando a éste por su cara inferior. Los bordes de la entalladura recubren por arriba el cuello del martillo. El injerto debe amoldarse, si es posible, a la forma de la fibrosa timpánica restante, sin ascender por el conducto auditivo externo. Reposición de los colgajos anterior y posterior, con aspiración delicada (diámetro 0,5 - 0,7 mm) para evitar toda eversión y favorecer una mejor epitelización del injerto. Es necesario marcar bien el ángulo anterior con esponjas reabsorbibles.

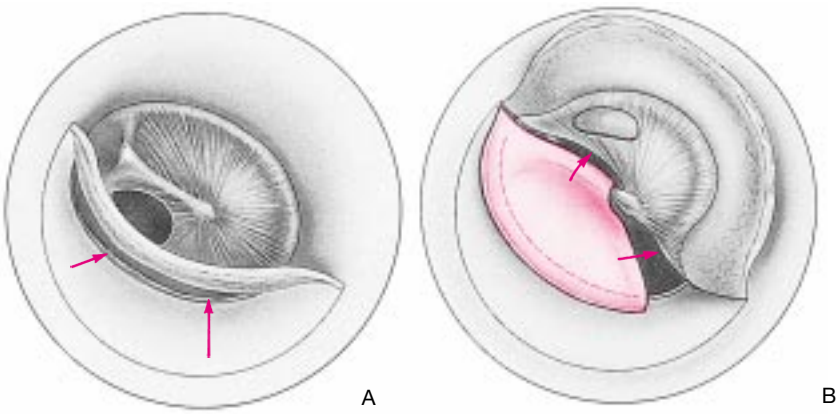

19 *Reparación de una perforación timpánica posterior con injerto de aponeurosis temporal o de pericondrio bajo los restos timpánicos (medialmente).*
A. Incisión circular de las 6 a las 12, despegamiento del colgajo timpanomeatal; al nivel de la inserción del rodete de Gerlach, es necesario desinsertarlo del surco óseo con una punta y con bisturí de Plester.
B. Se desliza el injerto bajo la fibrosa timpánica y sobre el manubrio del martillo, y se apoya por detrás, sobre los bordes óseos. Se coloca en su sitio el injerto, apoyado sobre los bordes óseos y el manubrio del martillo, y luego se recubre con el colgajo timpanomeatal, vuelto hacia atrás.

— Es mejor presentar un injerto todavía un poco rígido, poco húmedo, que se deslizará más fácilmente entre el martillo y el tímpano.

Perforaciones anterosuperiores

Se puede separar el tímpano del martillo salvo a la altura de la espátula, según las recomendaciones anteriores con respecto a la disección del martillo. El injerto se apoya sobre las paredes anteriores, superior y posterior del conducto, sobre el cuello y el manubrio del martillo.
Con un colgajo cutáneo anterior, el colgajo timpanomeatal es volteado hacia detrás y el injerto es deslizado bajo los restos timpánicos, sobre una capa de esponja reabsorbible de celulosa.
El contacto tímpano-injerto se asegura con cola biológica.

Perforaciones inferiores

Mediante una incisión que va de las 11 a las 4, se desinserta el rodete de Gerlach, se secciona la mucosa de la caja y se separan los restos timpánicos del manubrio del martillo en los dos tercios inferiores, para que sirvan de apoyo al injerto *(fig. 20)*. El injerto reposa sobre los dos tercios inferiores del conducto auditivo externo óseo y el manubrio del martillo. Se puede asociar una capa subyacente de esponja celulosa reabsorbible. Para estos tipos de perforación, la elevación del injerto por la pared anterior o inferior del conducto óseo no tiene consecuencias sobre la anatomía del ángulo anterior, puesto que el posicionamiento del rodete de Gerlach (y de la piel anteroinferior del conducto perfectamente respetada) delante del sulcus óseo, da nuevamente al ángulo anterior su forma original *(fig. 21)*.

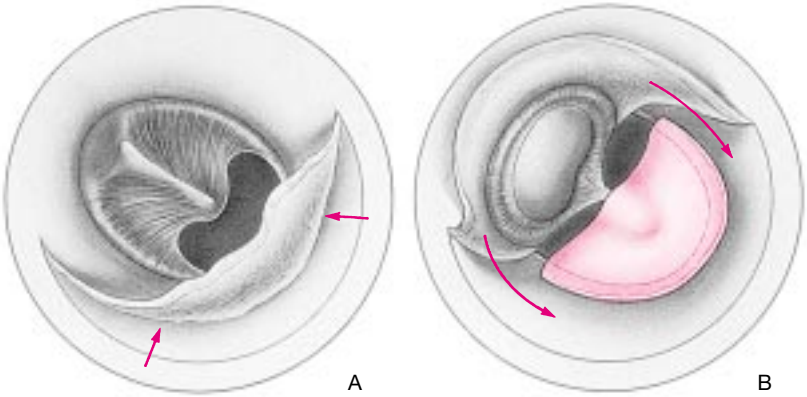

20 *Reparación de una perforación inferior mediante colocación de un injerto de aponeurosis temporal o de pericondrio tragal, bajo los restos timpánicos (medialmente).*
A. Incisión de las 11 a las 4, despegamiento del colgajo timpanomeatal de la pared inferior del conducto. Al nivel del rodete de Gerlach hay que insertar una punta fina para despegar este último de su anclaje óseo, que está representado por el sulcus óseo.
B. Desplazamiento hacia la caja timpánica del rodete de Gerlach y de la fibrosa timpánica. Fresado, si es necesario, de la pared anteroinferior del conducto. Colocación del injerto, que se apoya en la espátula del manubrio del martillo y sobre los bordes óseos. Reposición del colgajo timpanomeatal. Marcado minucioso del ángulo anterointerior con bolitas de esponja reabsorbibles.

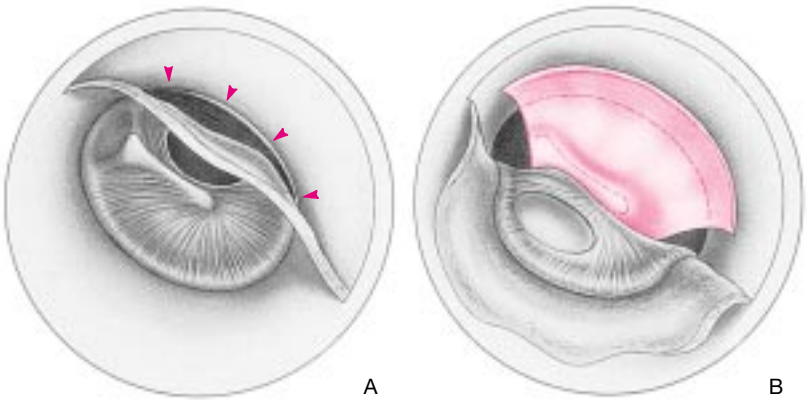

21 *Reparación de una perforación anterior mediante colocación de un injerto bajo los restos timpánicos.*
A. Incisión de las 12 a las 6, despegamiento del colgajo timpanomeatal de arriba hacia abajo y de delante hacia atrás. Separación del rodete de Gerlach y del sulcus óseo. Rechazo del rodete de Gerlach y de la fibrosa timpánica hacia la cavidad timpánica.
B. Colocación del injerto conjuntivo sobre la espátula del manubrio del martillo y los bordes óseos anteriores e inferiores, luego reposición del colgajo timpanomeatal. Reparación cuidadosa del ángulo anterior.

Perforaciones subtotales y totales

La incisión del conducto auditivo externo es casi circular.

El despegamiento del rodete de Gerlach se hace con despegador romo de Marquet o con bisturí de Plester de atrás hacia delante.

Los remanentes timpánicos son liberados del manubrio del martillo con el bisturí en hoz, a partir del cuello, respetando el periostio del manubrio del martillo.

— *Por delante:*

— se pueden levantar en el conducto auditivo externo el annulus y la piel correspondiente de adentro hacia la superficie *(figs. 22, 23);*

— si se quiere evitar desinsertar el rodete de Gerlach por delante, la realización de dos o tres microagujeros en este último permitirá aspirar con una cánula de 0,5 o 0,7 mm el injerto posicionado bajo los restos y adherirlo a la cara profunda de los remanentes fibrosos.

— *Se entalla el injerto seco*, para que pase por debajo del manubrio del martillo y lo rodee a la altura del cuello, para volver a dar a la membrana timpánica un aspecto troncocónico.

22 *Reparación de una perforación central con colocación del injerto bajo los restos timpánicos.*
Incisión de las 11 a las 3. Despegamiento del colgajo timpanomeatal. Separación del rodete de Gerlach del sulcus óseo. Levantamiento del colgajo timpanomeatal, separando el tímpano de sus anclajes al martillo. Colocación del injerto conjuntivo sobre el manubrio del martillo, lateralmente sobre los bordes óseos. Reposición cuidadosa del colgajo timpanomeatal, volviendo a colocar bien el rodete de Gerlach delante del sulcus óseo.

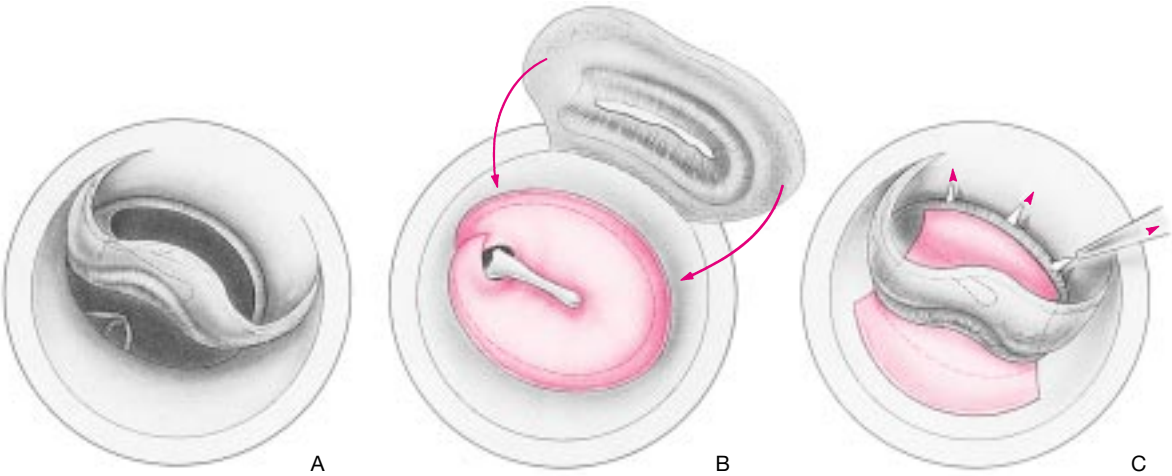

23 *Reparación de una perforación total del tímpano con un injerto puesto bajo los restos timpánicos.*
A. Incisión casi circular, de las 2 a las 4, dejando solamente una charnela anterior, despegamiento del rodete de Gerlach, desde delante hacia atrás del sulcus. Separación de la fibrosa del manubrio del martillo, respetando el periostio de este último.
B. El rodete de Gerlach ha sido completamente despegado; se rechaza el colgajo timpanomeatal hacia la parte anterior del conducto. Se pasa bajo el mango del martillo un injerto conjuntivo entallado. El injerto reposa en la periferia sobre los bordes óseos. Reposición y desplegamiento del colgajo timpanomeatal sobre los bordes óseos; el rodete de Gerlach se coloca exactamente delante del sulcus óseo.
C. Otra posibilidad: el injerto se introduce bajo los restos timpánicos fibrosos, sobre el manubrio del martillo; para evitar que caiga en la parte anterior de la caja, se realizan microagujeros en la unión del rodete de Gerlach con la piel del conducto, por los cuales, mediante un un microaspirador (0,5 a 0,7 mm de diámetro), se aspira el injerto para adherirlo por debajo del rodete de Gerlach.

Esto es facilitado por la rotación del injerto sobre sí mismo alrededor de un punto fijo representado por la espátula del manubrio del martillo. El injerto se apoya en las paredes superior, inferior y posterior del conducto. Por delante, puede ser ascendido por la cara anterior del conducto o adherido bajo los restos fibrosos anteriores. La contención por una bolita de esponja de gelatina reabsorbible y la cola biológica constituyen una valiosa ayuda pero que no es indispensable.

— *Los colgajos formados por la piel del conducto auditivo externo, el rodete de Gerlach y su revestimiento cutáneo son colocados sobre el hueso*; el rodete de Gerlach se coloca a nivel del sulcus. El injerto queda como en un sandwich entre estos dos elementos. Debe ejercerse una presión firme sobre el annulus para obtener una mejor contención.

En ausencia de desgarro del rodete de Gerlach se reconstituye siempre el ángulo anterior. En esta técnica, la utilización de pericondrio puede parecer limitada si la superficie para recubrir es demasiado extensa.

■ *Variantes y técnicas específicas*

Técnica con autoinjerto moldeado mediante conformador de Perkins [37]

La aponeurosis es secada sobre el molde y luego fijada con formaldehído al 4 %, pH 5,6, durante 4 minutos, para volverla de nuevo rígida.

A continuación, es lavada en dos baños sucesivos de suero fisiológico durante 20 minutos.

El autoinjerto presenta entonces la forma de un tímpano natural, troncocónico, prolongado por un collarín cuyos bordes no deben tener más de 2 mm de altura. La técnica consiste en colocar el injerto por debajo del manubrio del martillo y reposicionar el ángulo anterior en el sulcus. El colgajo timpanomeatal se vuelve a desplegar y se adhiere con un instrumento romo al injerto.

Injerto en sandwich de Farrior-Cody [18] *(fig. 24)*

Se utilizan dos injertos de aponeurosis temporal. Uno de ellos pasa por debajo del manubrio del martillo y los restos fibrosos, mantenidos por bolitas de esponja reabsorbible, el otro, perfectamente adaptado a la circunferencia del annulus, se adhiere sobre este último y sobre el manubrio del martillo.

Los fenómenos de tensión superficial unen estos dos injertos, entre los que quedan como en un sandwich los restos fibrosos timpánicos previamente separados de su revestimiento epitelial.

Los dos injertos son colocados respectivamente de manera medial y lateral con respecto a la fibrosa. Farrior [18] obtiene un 98 % de cierre timpánico con preservación del ángulo anterior en una serie de 500 casos.

Utilización de injertos cartilaginosos

— Goodhill [24] y Glasscock [23] utilizan injertos pericondrocartilaginosos para reforzar la parte posterior del tímpano, la incisura de Rivino.

El pericondrio más superficial se apoya en el conducto auditivo externo y se adhiere por debajo del tímpano sobre el manubrio del martillo.

El cartílago tallado a medida, adherido al pericondrio, rellena una eventual aticotomía espontánea y refuerza la parte posterior del tímpano sin riesgo de caída.

Esta técnica procura cierta rigidez, útil cuando se supone una insuficiencia tubárica.

— Heermann [26] y Mann [31] utilizan, sobre todo en los fracasos de miringoplastia, las otitis adhesivas y las perforaciones con timpanoesclerosis, una especie de mosaico flexible constituido de varillas cartilaginosas de 0,5 a 1 mm de anchura y de 10 a 12 mm de longitud. El cartílago de concha da una cierta altura a la caja y facilita su aireación, debido a su curvatura natural. Cada varilla cartilaginosa está recubierta de la correspondiente capa de pericondrio. No se agrega ningún injerto complementario por encima de este mosaico cartilaginoso. Las tiras de pericondrio se yuxtaponen, formando un lecho ideal para la epidermización *(fig. 25)*.

En ausencia de manubrio del martillo

— Para muchos autores es la *indicación de un aloinjerto timpanoosicular.*

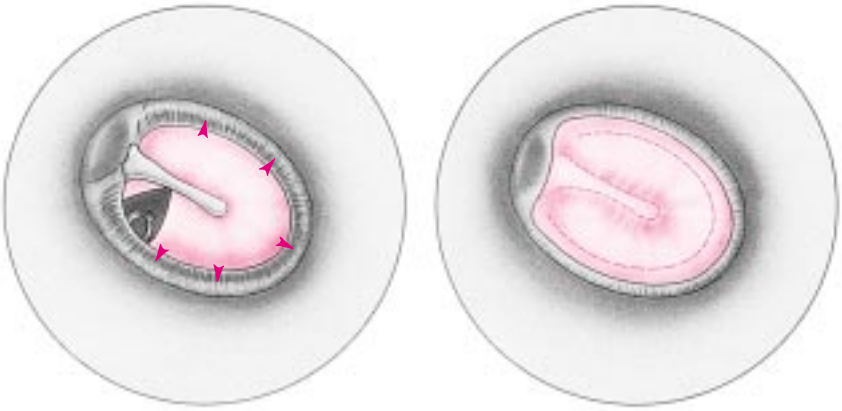

24 *Técnica en sandwich de Farrior.*
Según esta técnica, se coloca un primer injerto bajo los restos timpánicos, por debajo del manubrio del martillo, dejando solamente una entalladura para la reconstrucción de la cadena. Un segundo injerto, adaptado perfectamente a la circunferencia del rodete de Gerlach, se amolda al ángulo anterior y se pega al injerto precedente, adhiriéndose íntimamente a este último.

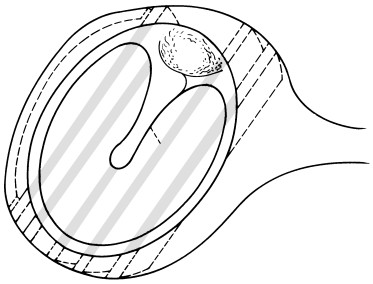

25 *Técnica de Heermann.*
Colocación de varillas cartilaginosas. Se posicionan las primeras varillas por adentro del marco óseo para evitar el llenado del ángulo anterior. Las siguientes se colocan por afuera del marco y pueden ser biseladas. En la medida de lo posible, el extremo inferior de estos fragmentos de cartílago debe poder adaptarse en el surco timpánico óseo por adentro del annulus fibrocartilaginoso.

— Si no, es una *indicación de injerto subfibroso*, mantenido por esponja reabsorbible de gelatina y cola biológica.
— Se puede pasar una *lengüeta tallada en el injerto* por debajo de la pared del receso epitimpánico, debajo del techo del hipotímpano, para tratar de fijar el injerto y evitar la lateralización *(fig. 26)*.
Se puede utilizar un *colgajo pericondrocartilaginoso* que cubra la parte malear del tímpano. El cartílago, adherido al pericondrio, es anclado bajo la pared del receso epitimpánico.

Retracción del manubrio del martillo

El manubrio del martillo está retraído verticalizado, pegado al promontorio.
— *Si la cadena está intacta y móvil*, hay que deslizar una lámina de silicona o de gelatina por debajo del manubrio, lo que es preferible a la sección de la espátula, sumamente traumática para el oído interno.
— *Si existe una anquilosis incudomalear*, hay que proponer una desarticulación incudoestapedial y transponer el yunque para evitar una laberintización o un Rinne residual.

En ausencia de annulus por delante

Es una indicación de aloinjerto timpánico.
Si existen fragmentos de annulus, se pueden despegar, así como el mucoperiostio por encima de la trompa, y deslizar y fijar una tira de injerto entre el hueso por delante y el mucoperiostio.
También se puede tallar un injerto en forma de raqueta, avivar el techo del protímpano por medio de la cureta y pegar sobre éste la lengüeta con cola biológica.

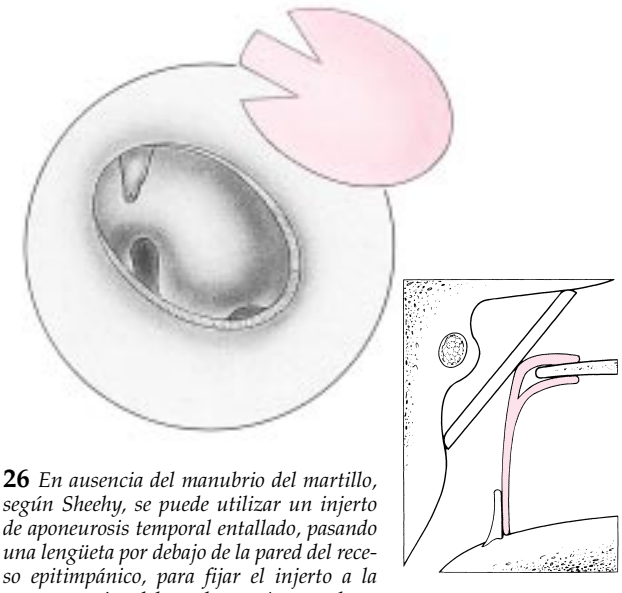

26 *En ausencia del manubrio del martillo, según Sheehy, se puede utilizar un injerto de aponeurosis temporal entallado, pasando una lengüeta por debajo de la pared del receso epitimpánico, para fijar el injerto a la parte superior del conducto. A menudo se utiliza un injerto cartilaginoso como apoyo para este montaje.*

Mucosa de la caja

Debe ser normoplásica y de color marfil. Una mucosa sobreinfectada debe hacer diferir la indicación quirúrgica.
Una mucosa hiperplásica, incluso polipoide (estadio III-IV) puede ser una contraindicación temporal. Cualquier herida de este tapiz mucoso puede engendrar una sinequia postoperatoria perjudicial. En estos casos, siempre hay que interponer una lámina de un material inerte reabsorbible (gelatina) o no reabsorbible (silicona, teflón).

Acción sobre la trompa de Eustaquio

Sigue siendo muy discutido ensanchar el protímpano, cateterizar la trompa de Eustaquio, colocar un tubo de Wright o

un tubo de aeración largo [3, 46]. La reparación de la rino-sinuso-faringe debe preceder a cualquier operación con objetivo timpanoplástico.

Acción sobre la apófisis mastoides

La mastoantrotomía debe ser sistemática siempre que la mucosa del fondo de la caja sea hiperplásica y, por lo tanto, inflamatoria.

No obstante, es más juicioso esperar la desecación duradera del oído medio. Por el contrario, la antrotomía es discutible en caso de mucosa normal.

¿Qué se puede esperar?

— Garantizar la permeabilidad del paso antroático (prestando atención a la rama horizontal del yunque).

— Permitir el desprendimiento de óxido nitroso y evitar la lateralización del injerto durante la operación.

— Evitar la lateralización del injerto, eliminando las sobrepresiones en la caja timpánica al despertar del paciente.

Tubos de aeración transtimpánicos

Son inútiles y peligrosos en una timpanoplastia. Inducen una necrosis inmediata del injerto. En caso de perforación parcial posterior e inferior, el tubo de aeración sólo es válido cuando aparece una disfunción tras el cierre de la caja. Es la vía para la otitis seromucosa de la bolsa de retracción. ¿Es lógico proponer, entonces, una miringoplastia?

CUIDADOS INTRAOPERATORIOS Y POSTOPERATORIOS

■ *Cuidados intraoperatorios*

Cola biológica

Su utilización, por pequeños puntos, para fijar el injerto por encima o por debajo de los restos timpánicos, parece ser cada vez más frecuente en cirugía otológica.

Ángulo anterior

Debe ser imperativamente bien marcado mediante bolitas de esponja de gelatina reabsorbible, que serán comprimidas firmemente sobre el rodete de Gerlach; algunos autores utilizan una lámina de silicona puesta sobre el neotímpano que, debido a su tamaño y su forma, se amolda perfectamente al ángulo anterior y lo aplica contra el annulus o el sulcus.

Colgajos cutáneos

Se aplican sobre las paredes del conducto auditivo y se mantienen mediante:

— algunas microgotas de cola biológica;

— bolitas de esponja de gelatina reabsorbible, sin aplastarlas hacia abajo, es decir hacia el neotímpano; estas bolitas pueden estar secas o impregnadas de una solución de antibiótico (afloxacina, rifamicina);

— láminas de silicona en hemicilindro, que mantienen una presión centrífuga ligera en el conducto auditivo externo y protegen los colgajos al retirar el vendaje;

— pueden colocarse entre estas láminas de silicona mechas de hidrocelulosa comprimida, que aumentan la expansión centrífuga cuando están impregnadas de solución de antibiótico.

En la parte más externa del conducto auditivo

Se utiliza:

— un taponamiento de oído impregnado de pomada antibiótica (que facilita la extracción de la mecha);

— un taponamiento impregnado de gotas antibióticas;

— en caso de incisión de Shambaugh o de vía endaural ampliada, el taponamiento no debe estar en contacto con la herida: la extracción de la mecha resulta doloroso y es necesario interponer un gran fragmento comprimido de esponja de gelatina reabsorbible en la incisión cutánea.

Cierre de las vías endaurales ampliada y posterior

Se hace siempre en dos planos:

— profundo con hilo reabsorbible (vicryl o ercedex 3-0);

— superficial con grapas automáticas o hilo no reabsorbible (nylon 4-0).

Drenaje

Si la hemostasia parece imperfecta durante el cierre cutáneo, puede producirse un hematoma, origen de sobreinfecciones. El drenaje durante 48 horas mediante crin de Florencia, evita esta complicación a menudo dolorosa.

■ *Cuidados postoperatorios*

Son muy variables según el otocirujano. No existe una actitud preestablecida.

Profilaxis con antibióticos

Parece indispensable durante ocho días, dado que el injerto suspendido en el vacío, en un medio seco pero no forzosamente aséptico, puede infectarse y comprometer el resultado definitivo. Teniendo en cuenta los gérmenes habitualmente observados en el oído medio, se aconseja utilizar una cefalosporina de 1ª o 2ª generación, o amoxicilina.

Corticoides

Pueden ser prescritos a la dosis de 0,25 a 0,5 mg/kg por día, los antiinflamatorios también, durante tres días, para luchar contra los fenómenos edematosos vinculados a la disección de los planos cutáneos. Combaten la inflamación, disminuyen el dolor y no inducen retraso de la cicatrización.

Vasodilatadores

No encuentran indicación en esta cirugía.

Tratamiento con objetivo nasosinusal (desinfectante descongestionante, antihistamínico)

Su utilización puede resultar indispensable en el postoperatorio en caso de complicaciones infecciosas agudas (coriza, rinitis).

Duración de la hospitalización

El paciente puede levantarse la noche misma de la operación. La hospitalización no supera generalmente dos o tres días.

Vendaje

Se hace al 7º u 8º día.

— Extracción del taponamiento.

— Extracción de grapas o hilos.

— La esponja de gelatina reabsorbible comprimida en el fondo del conducto no debe ser eliminada.

— Se prescriben gotas óticas de antibióticos y corticoides durante 5 o 6 días (un mes en caso de aloinjerto o xenoinjerto) para evitar la sobreinfección y la granulación, y facilitar la autolimpieza del fondo del conducto auditivo externo.

Recomendaciones dadas al paciente

Deben darse al paciente recomendaciones escritas, advirtiéndole de todos los incidentes y accidentes que pueden aparecer durante el período postoperatorio, inmediato o tardío. Se debe explicitar claramente la conducta a seguir.

Visita de control postoperatorio

Debe efectuarse entre la 4ª y la 6ª semana. Todos los cuidados son entonces posibles: ablación de costras, de restos de esponja de gelatina reabsorbible solidificados por trombos de sangre. El tímpano tiene ya un aspecto casi normal y está casi o totalmente epidermizado.

Se puede realizar una audiometría que apreciará la ganancia funcional.

COMPLICACIONES POSTOPERATORIAS

Hematoma periauricular

Aparece esencialmente cuando se utilizan las vías posteriores y endaurales ampliadas. Se manifiesta en el postoperatorio precoz por sangrado o trombos que salen por la vía de acceso, o al día siguiente por un edema supraauricular doloroso, que difunde hacia las zonas temporal, cigomática y palpebral.

Durante el cierre cutáneo, si la hemostasia no parece absoluta, se previene por un drenaje con crin de Florencia. La lesión de los vasos temporosuperficiales es a menudo responsable de hematoma cuando está prendiendo el injerto. Una complicación frecuente del hematoma, si éste no es drenado, es la sobreinfección generadora de dolor y fiebre. La abscesos deben entonces ser drenados; es necesario lavar la región infectada con una solución de antibióticos.

Infección precoz del oído medio y del conducto auditivo externo

Aparece en los quince primeros días y se manifiesta por una otorrea mucopurulenta. Es favorecida por la existencia de una infección intraoperatoria del oído medio (colesteatoma sobre todo), o por un fallo de asepsia intraoperatorio.

Esta otorrea necesita aspiraciones repetidas con una asepsia rigurosa, una antibioticoterapia adecuada e instilaciones de solución de antibiótico no ototóxico sobre el taponamiento.

Esta afección puede complicarse con una necrosis del injerto y una perforación.

Condritis

Es una complicación rara, pero grave. Es la infección por un estafilococo o por *Pseudomonas aureginosa* de un cartílago tragal o del pabellón del oído durante la operación, en un foco séptico. Esta complicación necesita una antibioticoterapia precoz, adecuada y prolongada, generalmente con hospitalización.

Infección tardía del oído medio y del oído externo (después del primer mes)

Corresponde generalmente a un trastorno de la cicatrización desde el fondo del conducto auditivo externo; se trata de un granuloma o de un pólipo. Los cuidados locales prudentes (aspiración, limpieza) y la instilación de gotas de antibióticos y corticoides conducen, generalmente, a una desaparición rápida de la otorrea.

Miringitis o aspecto inflamatorio del tímpano

Puede persistir varias semanas después de la operación y puede comprometer el resultado anatómico y funcional. En la capa fibrosa del injerto se desarrolla un granuloma inflamatorio que engrosa y pone rígido el tímpano.

Ocurre, sobre todo, en el caso de los aloinjertos y xenoinjertos. Se preconizan los cuidados locales con antibióticos y corticoides y la prescripción de antibióticos y de corticoides por vía general.

La calidad del recubrimiento epidérmico del injerto cuenta tanto como el material utilizado, incluso cuando se trata de un autoinjerto.

Parálisis faciales periféricas

En un injerto de tímpano simple, sin manipulación de la mastoides, es posible que se produzca una parálisis facial (en el 0,4 % de los casos según Palva [36]).

En una parálisis facial inmediata, fuera de cualquier traumatismo quirúrgico reconocido, hay que incriminar:

— la infiltración abundante de la región mastoidea por el anestésico local;

— la inflamación del nervio facial denudado por alcohol yodado u otro antiséptico.

En caso de parálisis facial diferida (entre dos y diez días después de la operación), se evoca un edema reaccional de un nervio denudado. Esta complicación impone un tratamiento rápido por vía oral o con inyección de antibiocorticoides.

FRACASOS ANATÓMICOS Y FUNCIONALES

Actualmente se puede obtener el cierre timpánico en más del 95 % de los casos, pero esto no siempre es sinónimo de éxito funcional. Los fracasos constatados se deben a la lateralización del injerto, el llenado del ángulo anterior o una inclusión epidérmica. La perforación recidivante o residual es el fracaso más flagrante.

Llenado del ángulo anterior

La patogenia del llenado del ángulo anterior ha sido explicada al presentar las técnicas de colocación del injerto lateralmente con respecto a la fibrosa. Cerrar la caja timpánica no basta: el respeto anatómico escrupuloso del ángulo anterior es indispensable para obtener un buen resultado funcional.

El llenado se observa sobre todo después del tratamiento de las perforaciones subtotales o totales, en las que la cicatrización es más lenta y conduce a un llenado fibroso del ángulo.

Lateralización del injerto

Es el resultado de un mecanismo idéntico cuando el injerto está puesto lateralmente sobre la fibrosa timpánica. Corresponde a una tracción por los colgajos del conducto y por la cicatriz fibrosa del ángulo sobre el injerto.

Para evitar estas dos complicaciones deben observarse escrupulosamente cuatro reglas: respeto de la piel del conducto, respeto del rodete de Gerlach, aplicación perfecta del injerto sobre el annulus y anclaje del injerto por debajo del manubrio del martillo.

Inclusiones epidérmicas

Aparecen esencialmente en las miringoplastias con injerto en posición lateral.

Se observan en un 2 a un 5 % de los casos según Charachon [9], en un 4 % según Deguine [15] y en un 3,2 % según Chobaut [12, 13]. Bien descritas por Plester y Pusalkar [39], se encuentran preferentemente en el annulus anteroinferior y el manubrio del martillo. Además de las perlas superficiales, que se extraen en la consulta, existen verdaderos colesteatomas del ángulo anterior que necesitan un tratamiento quirúrgico. El coleste-

atoma extenso que invade el protímpano plantea problemas delicados de reintervención (xenoinjerto, aloinjerto). Estas inclusiones corresponden a una mala colocación de los colgajos epiteliales que están invertidos o a inclusiones epiteliales en la fibrosa insuficientemente desepidermizada.

Perforaciones recidivadas residuales y tardías

Perforaciones residuales

Aparecen en el período postoperatorio precoz durante las seis primeras semanas. La perforación es generalmente de menor tamaño que la perforación inicial. Se observan sobre todo en las intervenciones realizadas por perforaciones totales o anteriores. Las causas son múltiples:
— infección precoz;
— defecto de colocación del injerto, cualquiera que sea la técnica;
— defecto de recubrimiento del injerto;
— inexperiencia del cirujano, aunque ningún cirujano puede asegurar un éxito del 100 %.

Perforaciones secundarias

Aparecen varios meses o años después del injerto. Su frecuencia varía del 2 al 10 %:
— un 1 % según Farrior [18] de un total de 500 injertos;
— el 3 % según Palva [36] de un total de 118 intervenciones;
— el 9 % según Sheehy y Anderson [48] de un total de 472 casos.
Estas perforaciones reflejan una reanudación de la fase evolutiva de la enfermedad otítica, un barotraumatismo en la trompa de Eustaquio no permeable o fenómenos inmunitarios inflamatorios o tróficos mal explicados.

Fracasos funcionales

Afectaciones del oído interno

Constituyen la afectación irreversible más frecuente en la timpanoplastia.
Palva [36] describió un 3 % de agravamiento del audiograma en las frecuencias agudas después de timpanoplastia y Tos [53], un 0,7 %.
Estos autores observan cofosis en menos del 0,5 % de los casos.
Las causas son múltiples:
— la manipulación excesiva de la cadena osicular, en particular durante la disección del manubrio del martillo;
— el fresado (según Helms [27]) prolongado, cerca de los huesecillos o de las ventanas, o con fresas esculpidas (de caras) que producen más vibraciones que las fresas diamantadas, es ampliamente incriminado;
— las cofosis son raras y corresponden a la apertura accidental del laberinto por una fresa o a la movilización intempestiva del estribo.

Sorderas de transmisión recidivantes o agravadas

Después de una miringoplastia, corresponden a:
— un fracaso anatómico citado anteriormente;
— una lesión osicular yatrogénica (subluxación);
— una lesión osicular desconocida o no explorada: lisis de la rama descendente, anquilosis incudomaleolar.
Una miringoplastia, cualquiera que sea la técnica de colocación del injerto, necesita siempre un control intraoperatorio de la cadena osicular.

Indicaciones de la miringoplastia

La constatación de una perforación timpánica en un paciente, cualquiera que sea su edad, no es sinónimo de injerto de tímpano, mientras no se reúna cierto número de reglas elementales para realizar un injerto en excelentes condiciones de éxito.
— Es esencial conocer las motivaciones del paciente:
  — molestia auditiva;
  — otorrea intermitente;
  — molestia estival para los baños (mar, piscina, etc.).
— Apreciar el terreno del paciente es también importante: la distrofia mucosa localizada y el terreno alérgico son factores que deben hacer retrasar la operación cuando están exacerbados.
— Apreciar el estado inflamatorio de la caja timpánica, de la trompa de Eustaquio, de la rinofaringe y de los senos es a menudo difícil pero indispensable.
— Por último, siempre hay que evaluar el estado anatómico y funcional del oído contralateral.
En efecto, muchas complicaciones y fracasos postoperatorios se deben más bien a errores de indicación y a la mala preparación del paciente que a la realización quirúrgica.
Hay que operar oídos secos, dentro de lo posible, en pacientes no infectados.

MOTIVACIONES DEL PACIENTE

Las razones mencionadas más a menudo son las posibilidades de:
— bañarse, lavarse o ducharse sin protección auricular;
— ver desaparecer una otorrea intermitente;
— oír mejor.
Teniendo en cuenta todos estos deseos, no se considera actualmente que la miringoplastia esté contraindicada después de los 60 años de edad.

EVALUACIÓN DEL TERRENO

Edad

El porcentaje de injertos que prenden es el mismo según Smyth [49, 50], Lau y Tos [26], y Narcy [21] (un 92 % en el niño y el adulto). Si se tienen en cuenta factores de recidiva de otitis seromucosa sobreagregada (por Lau [28]: un 14 % de colocación de tubos de aeración transtimpánicos tras injerto de tímpano, un 5 % de otitis serosa residual, un 9 % de bolsa de retracción), los resultados son sensiblemente peores en el adulto: 64 %.
Por esto, la indicación en el niño depende esencialmente del estado de la mucosa de la caja, de la rino-sinuso-faringe, del estado del oído opuesto que sirve de referencia, en suma de su estado inmunitario, local y general.

Funcionamiento de la rino-sinuso-faringe

Debe ser valorado con motivo de todo injerto de tímpano.

Infección aguda

La existencia de rinitis infecciosa, rinitis alérgica, sinusitis o rinofaringitis deben hacer diferir la miringoplastia.

Infección crónica o recidivante

Los episodios infecciosos o inflamatorios crónicos o recidivantes de la nariz y los senos deben hacer obligatoriamente investigar una alergia, una rinosinusitis crónica o una poli-

posis nasal que, no tratadas, pueden comprometer a corto y medio plazo el resultado anatómico y funcional de una miringoplastia.

Estado general

No se realiza miringoplastia:

— después de una infección viral debilitante del plano inmunitario (parotiditis, sarampión, varicela, herpes zoster, hepatitis);

— en caso de mucoviscidosis y de trastornos ciliares, las indicaciones deben ser bien valoradas.

Toda afectación del estado general inexplicada debe hacer diferir la operación y necesita un examen por un internista (enfermedad inflamatoria, cáncer, alergia, inmunodeficiencia).

Los trastornos de la coagulación inducidos por los anticoagulantes pueden evitarse mediante un tratamiento preventivo.

EVALUACIÓN DE LA SITUACIÓN: CONDUCTO AUDITIVO EXTERNO, TÍMPANO, TROMPA DE EUSTAQUIO

Eccema evolutivo del conducto auditivo externo

Es una contraindicación absoluta para la operación en razón del riesgo de sobreinfección y de estenosis del conducto auditivo externo en el postoperatorio.

Otorrea mucosa o mucopurulenta

Debe estar ausente la víspera de la operación y, en caso contrario, debe hacer diferirla. La duración de la desecación es motivo de controversia, puesto que, según diferentes autores, varía entre uno y doce meses.

El oído puede estar húmedo (serosidades inflamatorias o «wet ear») y, para numerosos autores, no existe correlación estadística entre el resultado de la miringoplastia y el estado inflamatorio del oído. Para Smyth [50] y Adkins [1], la duración durante la cual el oído permanece seco antes de la operación no está correlacionada con el éxito de la cirugía.

Mucosa hiperplásica

No es una contraindicación para el injerto de tímpano si no está infectada. En cambio, una mucosa polipoide necesita obligatoriamente un tratamiento preparatorio antes de cualquier injerto.

Perforación marginal, sobre todo posterior

Incluso sin epidermización de la caja, debe prevalecer la indicación de miringoplastia debido al riesgo evolutivo hacia un colesteatoma.

Unidad faringotubárica

El oído contralateral sirve de referencia de la unidad faringotubárica. Para Booth [5] y Adkins [1], existe una relación entre el estado del oído contralateral y el resultado del oído operado. Si el oído opuesto está sano, estos autores muestran un 89 % de buenos resultados; si el oído opuesto es patológico, obtienen un 60 % de buenos resultados en el oído operado.

Perforaciones

Perforaciones por quemaduras

Son las más graves. Es necesario dejar pasar un período de por lo menos un año después del accidente para proponer la indicación quirúrgica [34].

Perforaciones traumáticas (blast, bofetada)

Pueden proponerse tres actitudes:

— abstención terapéutica (un 75 % de curación), evitando toda introducción de gotas óticas;

— aproximación de los bordes de la perforación y colocación de un tutor (lámina de gelatina, esponja de gelatina): un 96 % de cierre según Agazzi [2];

— injerto de tímpano: según Agazzi [2], cuanto mayores son las lesiones (perforación amplia, marginal, lesiones osiculares), más precozmente hay que intervenir. Este autor obtiene un 87 % de buenos resultados en estos casos si la operación se realiza en la primera semana y un 67 % de buenos resultados cuando la operación se realiza al cabo de seis meses.

Estado auditivo

Existe una correlación entre el tamaño de la perforación y la sordera; las perforaciones posteriores poseen una mayor repercusión auditiva, según Portmann. El injerto de tímpano hace ganar al paciente entre 10 y 20 decibelios en todas las frecuencias. Si hay una sordera mixta y si el oído contralateral no es normal, argumentos sólidos y una técnica quirúrgica segura podrán o no proponer una miringoplastia.

RESULTADOS

• La evaluación de los resultados es difícil y tiene en cuenta a la vez:

— la experiencia del cirujano;

— la técnica quirúrgica: tipo de material, colocación del injerto, preparación del enfermo;

— la apreciación exacta del resultado anatómico y funcional, y de las complicaciones.

El factor tiempo es importante de considerar, si se sabe que existe una inevitable degradación de los resultados los cinco primeros años [44].

• La técnica del cirujano hace variar el porcentaje de éxito:

— del 68 al 89 %, según Lee y Schucknecht [29];

— del 48 al 81 %, según Booth [5];

— del 63 al 93 % según Sade [44].

• No existe diferencia significativa en los resultados si se coloca el injerto lateralmente o medialmente con respecto a la fibrosa:

— un 86 % versus un 87 %, según Strahan [51];

— un 95 % versus un 93 %, según Charachon [11];

— un 91 % versus un 96 %, según Glasscock [23].

• Generalmente, el cierre del Rinne, inferior a 10 decibelios, se obtiene en el 90 % de los casos.

Considerando todas las estadísticas, se observa que la laberintización es apreciada diferentemente según los autores. Varía entre el 23 %, según Trotos [54], y el 14 % según Basset [4] o el 10 % en el niño, según Charachon [10].

• Según los materiales utilizados, el autoinjerto moldeado según el método de Perkins [37], produce un 83 % de cierre timpánico según Trotos [54].

— El doble injerto en sandwich de Farrior [18] tiene una tasa de éxito del 99 %.

— El autoinjerto y el aloinjerto, tienen resultados comparables según Glasscock [23]: un 94,8 % versus un 98,8 % de éxito.

— El aloinjerto, produce un 98 % de cierre, según Marquet [33], un 94 % según Portmann [40, 41] y un 90 % según Roulleau [43], que menciona un 10 % de miringitis a largo plazo.

— En caso de xenoinjerto, Zini [56] ha descrito un 6 % de perforación a largo plazo y un 85 % de cierre del Rinne.

• El estudio de los resultados a largo plazo, según Sade [44], permite identificar un 10 % de atelectasia, un 11 % de miringitis y un 8 % de perforación secundaria.

Conclusión

Los resultados precoces de las miringoplastias en manos entrenadas, con indicaciones rigurosas, muestran un porcentaje de buenos resultados anatómicos y funcionales que oscila entre el 90 y el 95 %.

Pero no hay que perder de vista que la patología inicial inflamatoria e infecciosa que ha creado la perforación condiciona a largo plazo la supervivencia del injerto e impone, por parte del cirujano, un seguimiento de larga duración.

Cualquier referencia a este artículo debe incluir la mención del artículo original: Dubreuil C. Myringoplastie. Encycl Méd Chir (Editions Scientifiques et Médicales Elsevier SAS, Paris, tous droits réservés), Techniques chirurgicales - Tête et cou, 46-060, 1993, 20 p.

Bibliografía

Une grande partie des données de cet article ont été inspirées de la monographie : « Les greffes de tympan ». Rapport de la Société française d'oto-rhino-laryngologie et de pathologie cervicofaciale, Arnette, Paris,1990, avec M. Wayoff, J.-C. Chobaut, Ch. Deguine, A. Desaulty, Ch. Dubreuil, B. Fraysse, J. Magnan, Ph. Romanet, P. Roulleau, Ch. Simon, A. Uziel.

[1] **ADKINS W, WHITE B, CHARLESTON SC.** Type I tympanoplasty : influencing factors. Laryngoscope **1984** ; 94 : 916-918

[2] **AGAZZI C.** Surgery for traumatic lesions of the ossicles. Acta Otorhinolaryngol Belg **1971** ; 25 : 615-621

[3] **AUSTIN DF.** Reporting results in tympanoplasty. Am J Otolaryngol **1985** ; 6 : 85-88

[4] **BASSET JM, FLEURY P, CANDAU P et coll.** Etude des modifications de la conduction osseuse dans la chirurgie de l'otite chronique et de ses séquelles. Ann Otolaryngol **1985** ; 102 : 239-249

[5] **BOOTH JB.** Myringoplasty. The lessons of failure. J Laryngol Otol **1974** ; 88 : 1223-1236

[6] **BREMOND G, GARCIN M, BONNAUD G, MAGNAN J.** Les séquelles adhésives et scléreuses des otites. J Fr Otorhinolaryngol **1974** ; 93 : 575-579

[7] **BREMOND G, WAYOFF M, GARCIN M, BONNAUD G, MAGNAN J.** Les myringoplasties. Cah ORL **1975** ; 8 : 693-709

[8] **BREMOND G, MAGNAN J, BONNAUD G.** L'otite adhésive. **Encycl Med Chir** (Paris-France). Oto-rhino-laryngologie. 20182 G^{30}. 5-**1985** ; 8 p

[9] **CHARACHON R.** La myringoplastie, greffe en underlay. Techniques et indications, avantages et inconvénients. Lettre ORL **1987** ; 47 : 20-30

[10] **CHARACHON R, COUDERC P, JUNIEN-LAVILLAUROY C.** Les tympanoplasties, anatomie pathologique. Cah ORL **1977** ; 12 : 395-442

[11] **CHARACHON R, ROUX O, JAOUEN H, LEFEBVRE J.** Myringoplasties et tympanoplasties type I. Réflexion sur les techniques de reconstruction tympanique. J Fr Otorhinolaryngol **1983** ; 32 : 31-44

[12] **CHOBAUT JC.** Les échecs fonctionnels des tympanoplasties en technique fermée : analyse de 189 reprises chirurgicales et second-look. Compte rendu des séances du 79e Congrès Soc Fr ORL. Arnette. Paris. **1982** ; pp 179-182

[13] **CHOBAUT JC, BADET JM, SCHMOLL L.** Les kératomes intratympaniques. J Fr Otorhinolaryngol **1987** ; 36 : 367-372

[14] **DEGUINE C.** Une technique : l'examen otoscopique. NPN Med **1983** ; 52 (III) : 781-789

[15] **DEGUINE C.** Greffe en overlay. Techniques et indications, avantages et inconvénients. La Lettre d'ORL et de Chirurgie cervicofaciale **1987** ; 49 : 18-25

[16] **DOYLE PJ, SCHLEUNING A, ECHEVARRIA J.** Tympanoplasty : should grafts be placed medial or lateral to the tympanic membrane ? Laryngoscope **1972** ; 82 : 1425-1430

[17] **FARRIOR JB.** The anterior tympanomeatal angle in tympanoplasty : surgical techniques for the prevention of blunting. Laryngoscope **1983** ; 93 : 992-997

[18] **FARRIOR JB.** Sandwich graft tympanoplasty : experience, results and complications. Laryngoscope **1989** ; 99 : 213-217

[19] **FARRIOR B, BUCKINGHAM R, DONALDSON J, WRIGHT WK, ZOLLNER F.** Management of atelectatic middle ear. Arch Otolaryngol **1969** ; 89 : 225-232

[20] **FLEURY P, BASSET JM, COMPERE JF.** Les incisions cutanées dans la chirurgie de l'otite chronique et de ses séquelles. Ouest Med **1978** ; 31 : 1469-1472

[21] **FRANÇOIS M, JUVANON M, CONTENCIN P, BOBIN S, MANAC'H Y, NARCY P.** Myringoplastie chez l'enfant. Ann Otolaryngol **1985** ; 102 : 321-327

[22] **FRAYSSE B, CALVET H, FAURE PH, SCHUTZ D.** Intérêt du Fenspiride dans le traitement pré-opératoire de l'otite chronique à tympan ouvert, étude en double aveugle contre placebo. Cah ORL **1987** ; 22 : 597-604

[23] **GLASSCOCK ME III, JACKSON CG, STEENERSON RL.** Otologic surgery reassessment after twenty-five years : the current status of tympanoplasty (Symposium). Laryngoscope **1979** ; 89 : 716-724

[24] **GOODHILL V, HARRIS I, BROCKMAN SJ.** Tympanoplasty with perichondral graft. Arch Otolaryngol **1964** ; 79 : 131-137

[25] **HEERMANN J, HEERMANN H, KOPSTEIN E.** Fascia and cartilage palisade tympanoplasty. Arch Otolaryngol **1970** ; 91 : 228-241

[26] **HEERMANN JR.** Ear cartilage palisade tympanoplasty : 10 000 cases. In : Myers E ed. New Dimensions in ORL (vol 2). Congrès Mondial d'ORL Miami (1985). Elsevier. Amsterdam. **1985**

[27] **HELMS J.** Acoustic trauma from the bone cutting burr. J Laryngol Otol **1976** ; 90 : 1143-1149

[28] **LAU T, TOS M.** Tympanoplasty in children. An analysis of late results. Am J Otol **1986** ; 7 : 55-59

[29] **LEE K, SCHUCKNECHT M.** Results of tympanoplasty and mastoidectomy at the Massachusetts Eye and Ear Infirmary. Laryngoscope **1971** ; 81 : 529-543

[30] **MAGNUSSON B.** Tubal opening and closing ability in unilateral middle ear disease. Am J Otolaryngol **1981** ; 2 : 199-209

[31] **MANN W.** Tympanoplasties avec palissade de cartilage. In : Journées franco-allemandes Reims mai **1989**

[32] **MARQUET J.** Homografts in the middle ear surgery. Ten years of experience. TAAOO **1975** ; 80 : 30-36

[33] **MARQUET J.** Ten years of experience in tympanoplasty using homologous implants. J Laryngol Otol **1976** ; 90 : 897-905

[34] **MARTIN H, GIGNOUX B, OUDOT J, CHALARD R.** Des brûlures du tympan et de la caisse. J Fr Otorhinolaryngol **1972** ; 21 : 885-889

[35] **MORGON A, DISANT F, TRUY E.** Experimental study of collagen as eardrum graft support in dogs. Acta Otolaryngol (Stockh) **1989** ; 107 : 450-455

[36] **PALVA K, KARJA J, PALVA A.** Immediate and short-term complications of chronic ear surgery. Acta Arch Otolaryngol **1976** ; 102 : 137-139

[37] **PERKINS R.** Formaldehyde-formed autogenous fascia graft tympanoplasty. Trans Am Acad Ophtalmol Otolaryngol **1975** ; 80 : 565-572

[38] **PERKINS R.** Otologic homograft indications, techniques and automical and functional results. TAAOO **1975** ; 80 : 41-46

[39] **PLESTER D, PUSALKAR A.** The anterior tympanomeatal angle : the aetiology, surgery and avoidance of blunting and annular cholesteatoma. Clin Otolaryngol **1981** ; 6 : 323-328

[40] **PORTMANN M.** Traité de technique chirurgicale ORL et cervico-faciale (tome 1). Masson. Paris. **1975** ; 460 p

[41] **PORTMANN M, LACHER G.** 6 ans d'expérience en homogreffes tympano-ossiculaires. J Fr Otorhinolaryngol **1977** ; 26 : 43-48

[42] **PORTMANN M, PONCET E, ROULLEAU P, LACHER G.** Les homogreffes tympano-ossiculaires. Rapport Soc Fr ORL. Arnette. Paris. **1978**

[43] **ROULLEAU P, PERRIN A.** Tympanoplasties. **Encycl Med Chir** (Paris-France). Oto-rhino-laryngologie. 20110 A^{20}. **1989** ; 28 p

[44] **SADE J, AVRAHAM S, BROWN M.** Atelectasis, retraction pockets and cholesteatoma. Acta Otolaryngol **1981** ; 92 : 501-512

[45] **SCHUKNECHT HF.** Pathology of the ear. Harvard University Press **1974** ; 228 p

[46] **SHEA J.** Vein graft closure of eardrum perforations. Arch Otolaryngol **1960** ; 72 : 445-447

[47] **SIIM C, TOS M.** Partial and total reconstruction of radical cavities. Long-term results. Arch Otolaryngol **1987** ; 113 : 635-643

[48] **SHEEHY JL, ANDERSON RG.** Myringoplasty. A review of 472 cases. Ann Otorhinolaryngol **1980** ; 89 : 331-334

[49] **SMYTH GD.** Sensorineural hearing loss in chronic ear surgery. Ann Otorhinolaryngol **1977** ; 86 : 3-8

[50] **SMYTH GD, HASSARD TH.** Tympanoplasty in children. Am J Otol **1980** ; 1 : 199-205

[51] **STRAHAN RW, ACQURELLI M, WARD PH.** Tympanic membrane grafting. Analysis of materials and techniques. Ann Otol (St Louis) **1971** ; 80 : 854-860

[52] **TAYLOR M, McMINN RM.** Healing of experimental perforations of the tympanic membrane. J Laryngol Otol **1965** ; 79 : 148-158

[53] **TOS M, LAU T, PLATE S.** Sensorineural hearing loss following chronic ear surgery. Ann Otorhinolaryngol **1984** ; 93 : 403-409

[54] **TROTOUX J, GEOFFRAY B, DEFFRESNES D et coll.** Reconstitution tympanique par greffes moulées. Intérêts et résultats (158 cas). Ann Otolaryngol **1986** ; 103 : 437-442

[55] **WAYOFF M.** Aspects techniques de la myringoplastie. J Fr Otorhinolaryngol **1969** ; 18 : 365-367

[56] **ZINI C, SANNA M, BACCIU S, DELOGU P, GAMOLETTI R, SCANDELLARI R.** Molded tympanic heterograft : an eight-year experience. Am J Otol **1985** ; 6 : 253-256